

# Doenças Músculos Esqueléticos

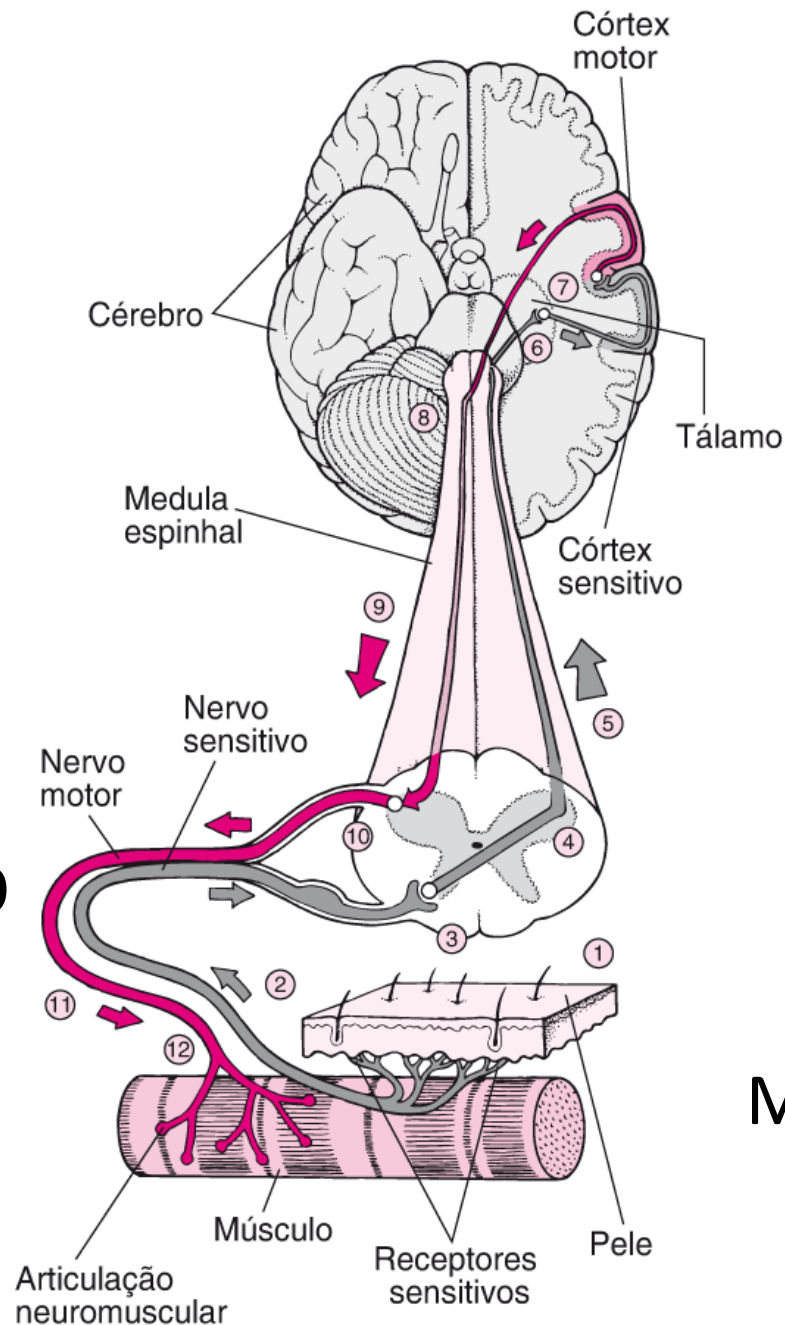
Chiara Beletato

1º  
NEURÔNIO

2º  
NEURÔNIO

PLACA  
MOTORA

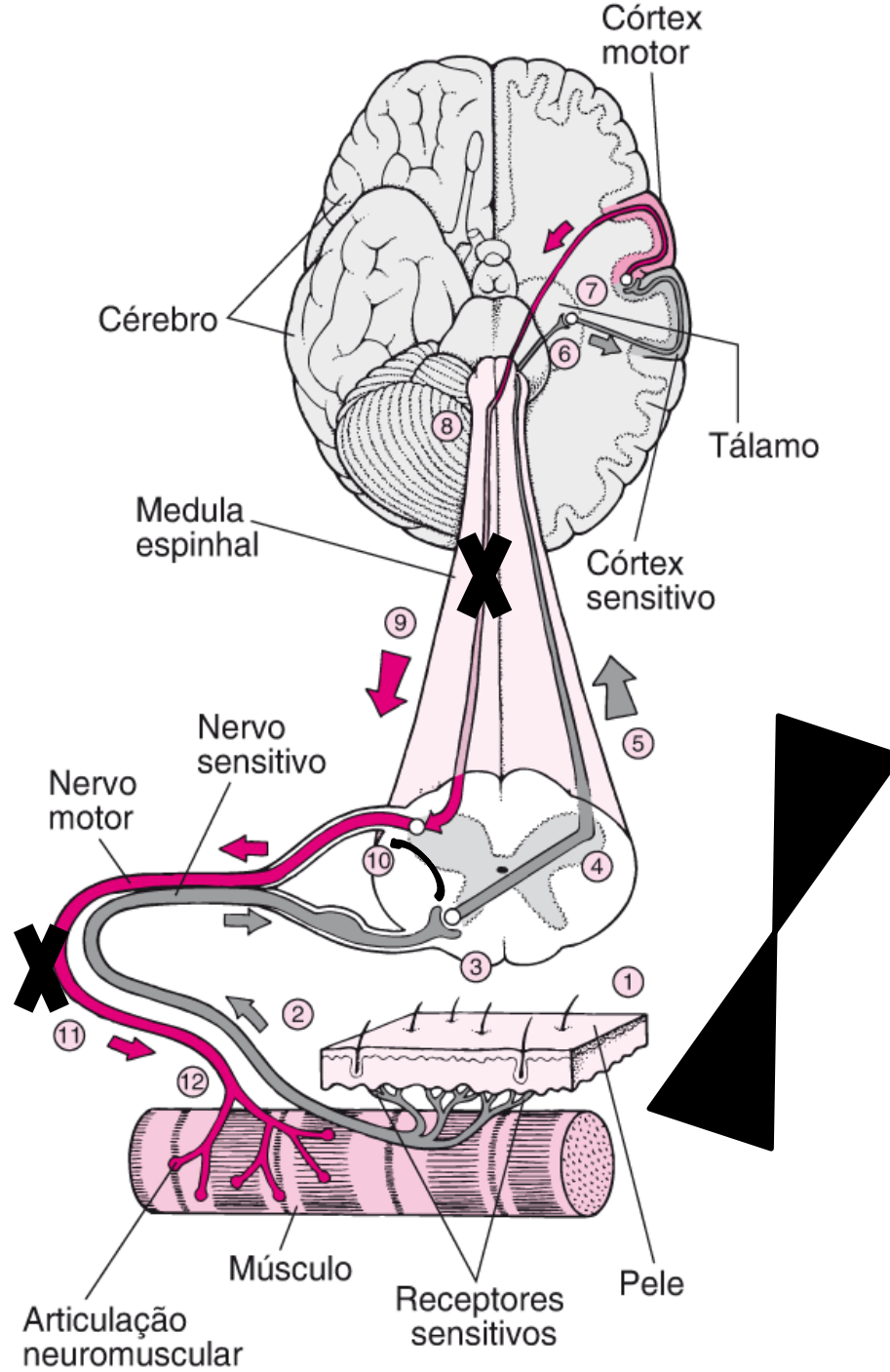
MUSCULO



# Síndromes Clínicas

	<b>1º NEURONIO</b>	<b>2º NEURONIO</b>
FORÇA	fraco / ausência	Fraco/ ausente
REFLEXOS TENDINOSOS	Aumentado	Diminuído

# REFLEXO TENDINOSO



# Síndromes Clínicas

	<b>1º NEURONIO</b>	<b>2º NEURONIO</b>
FORÇA	fraco / ausência	Fraco/ ausente
REFLEXOS TENDINOSOS	Aumentado	Diminuído
TÔNUS	Espasticidade	Flacidez
ATROFIA	Hipotrofia	Atrofia
BABINSK	presente	Ausente

# Síndromes Clínicas

- Placa motora
  - Fraqueza que varia com o movimento
- Músculo
  - fraqueza
  - Aumento das enzimas musculares

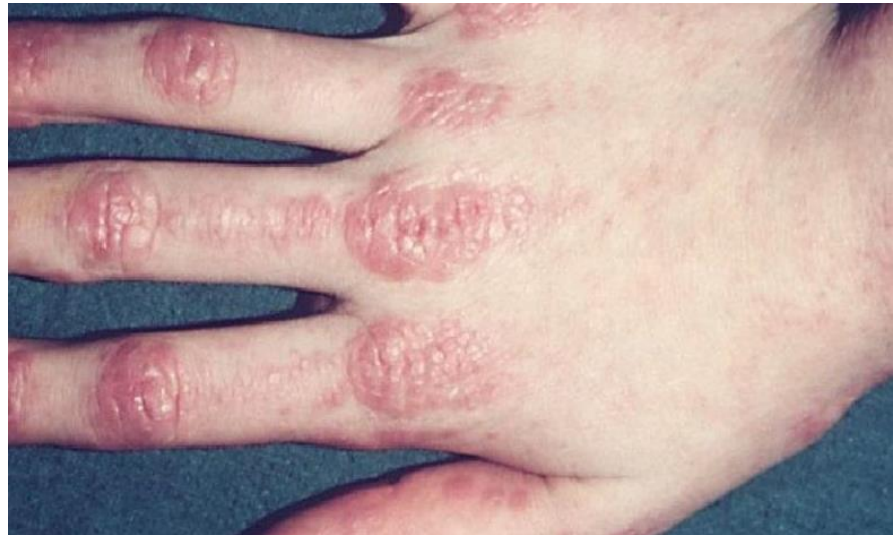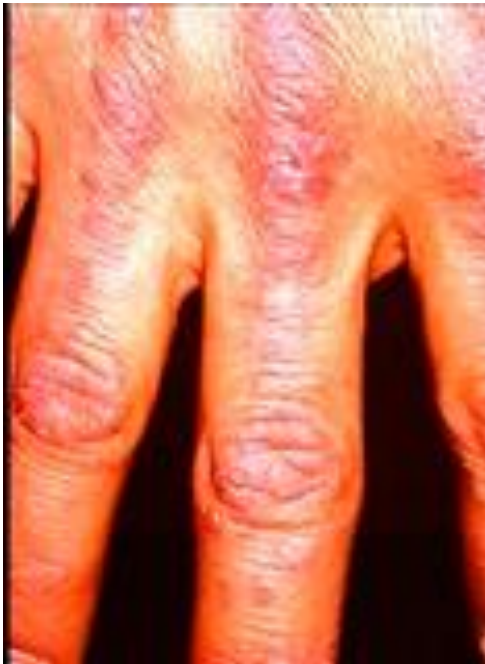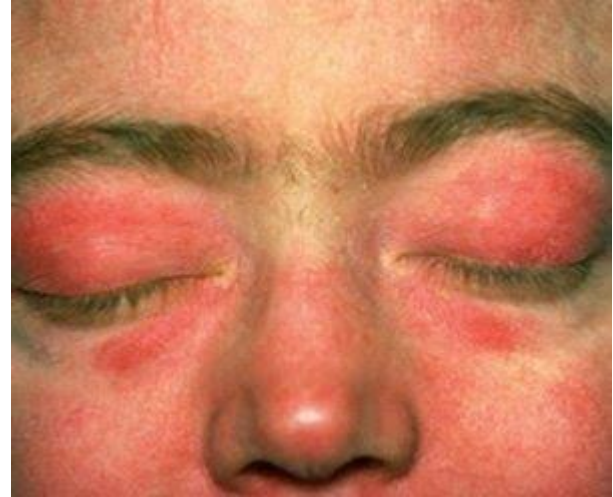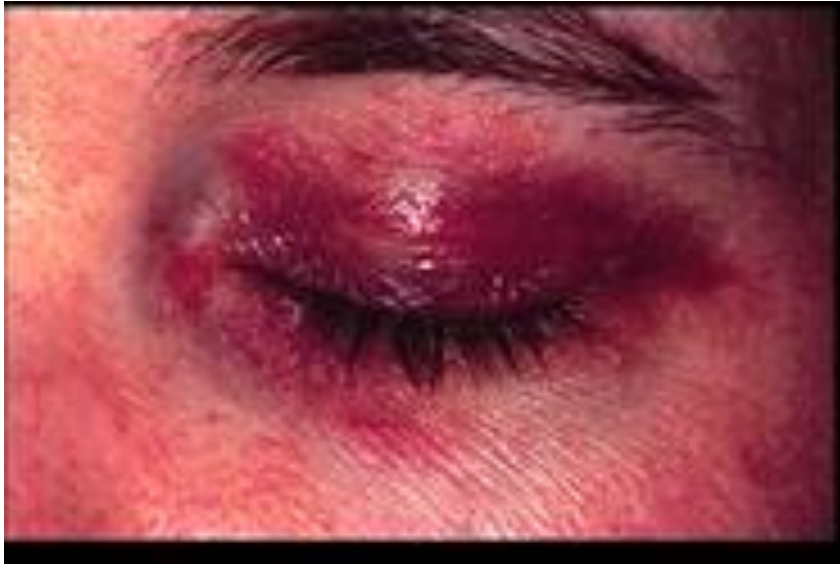# DERMATOMIOSITE

- Doença auto – imune idiopática contra musculatura esquelética.
- Mais comum em mulheres
- Pode estar associado com outras doenças.

# Dermatomiosite

- Clínica
  - Fraqueza
  - Mialgia
  - Manifestações dermatológicas
    - Heliótropo/ Pápulas de Gottron





# Dermatomiosite

Outros:

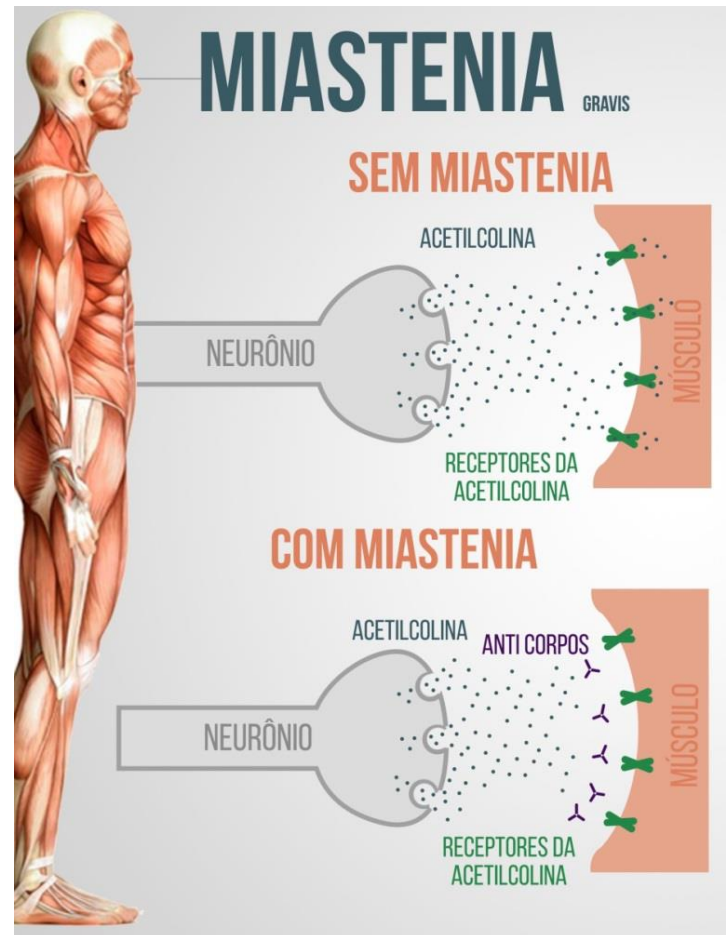
- Febre, artrite, pneumonite..
- Associação com neoplasias

# Dermatomiosite

- Como pensar nessa patologia?
  - Biopsia muscular ( padrão ouro)

# MIASTENIA GRAVIS

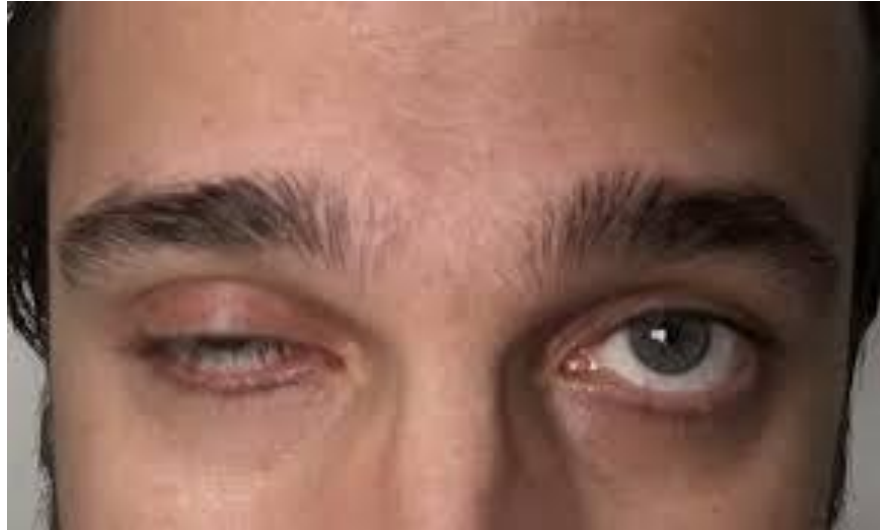- Doença auto imune da placa motora ( contra recptor da Ach)



# Miastenia Gravis

- Clínica
  - Fraqueza + Fatigabilidade
  - Forma ocular → ptose / oftalmoparesia
  - Generalizada
  - Sensibilidade é normal
  - Pupilas normais
  - Melhora com repouso

# Miastenia Gravis



# Miastenia Gravis

- Diagnóstico
  - Eletroneuromiografia
    - Potencial decremental

