

Patologias do Intestino

Chiara Beletato

DOENÇAS EXSUDATIVAS

Doenças Exsudativas

- Doenças exsudativa:
 - Destruição, Inflamação da mucosa gerando a excreção de fezes purulentas, que persistem durante o jejum.
 - Causas:
 - Infecciosa
 - Idiopáticas
 - Doença de Crohn e Retocolite ulcerativa

Doença Inflamatória Intestinal Idiopática

- Retocolite ulcerativa idiopática (RCUI)
- Doença de CROHN

Doença Inflamatória Intestinal Idiopática

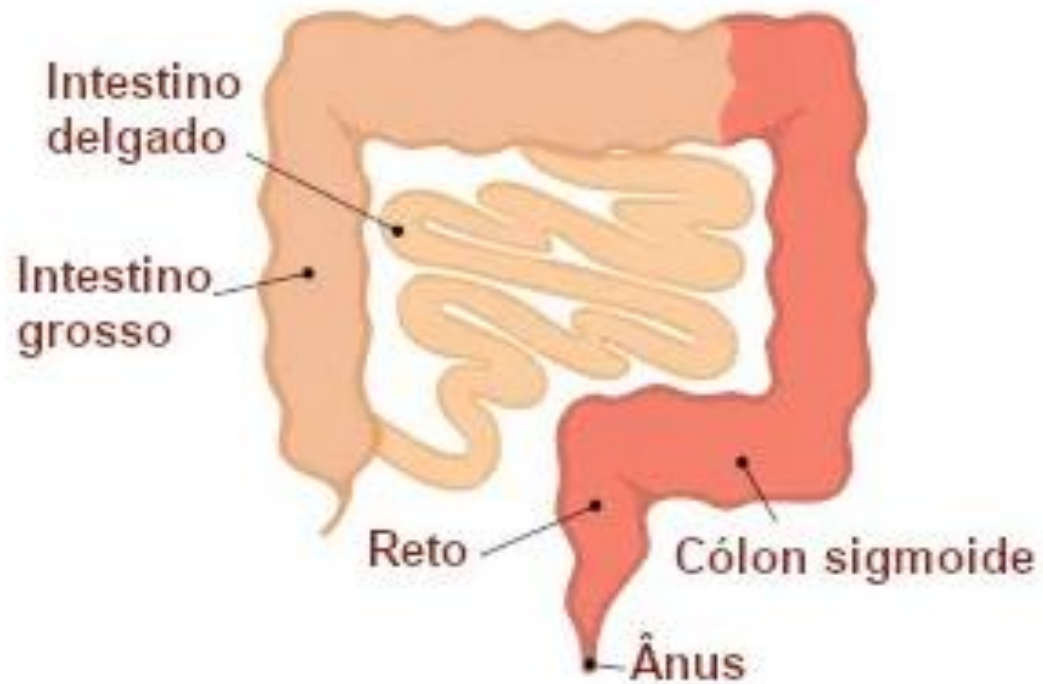
- Etiopatogenia
 - Faixa etária bimodal
 - predisposição genética
 - causas infecciosas (exacerbação de resposta imune)
 - imunorreatividade anormal do hospedeiro
 - inflamação como via final

Doença Inflamatória Intestinal Idiopática

RETOCOLITE ULCERATIVA

- 1 → a doença é limitado ao reto - colon
- 2 → doença limitada a mucosa.
- 3 → sempre uniforme e ascendente

RCU



RCU

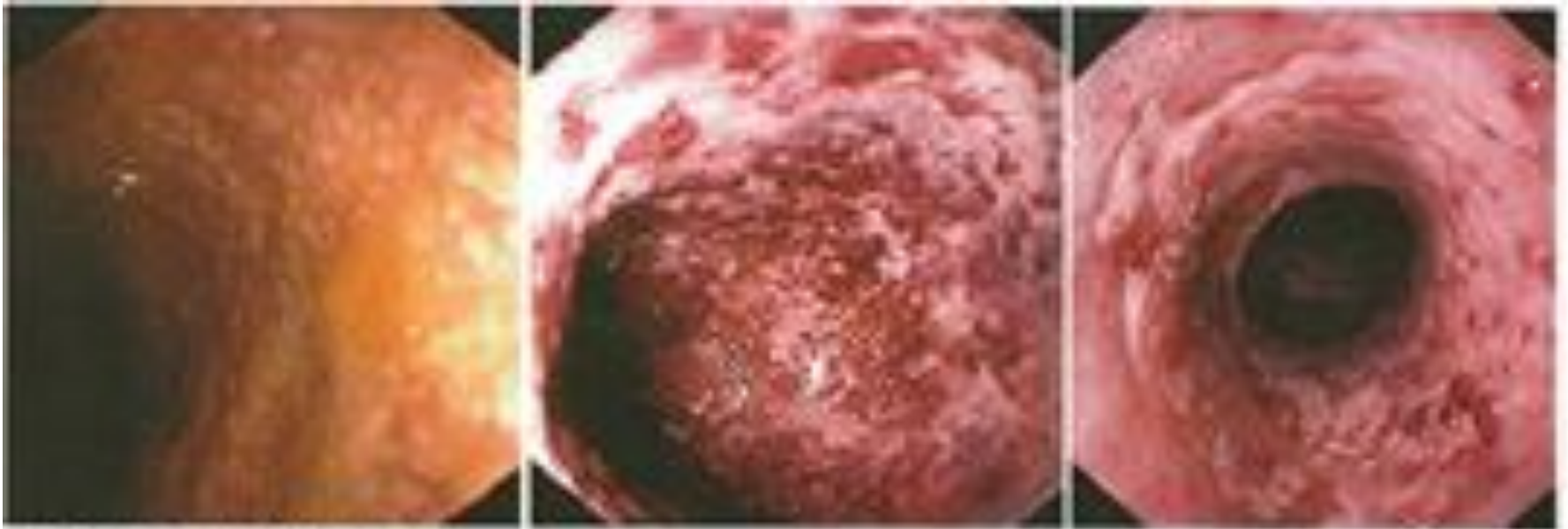

Fig. 1. Lesões da doença na RCU - Aspecto contínuo

- Desaparecimento do padrão vascular
- hemorragias puntiformes
- Ulcerações rasas
- Pseudopólipos
- Perda das haustrações colônicas

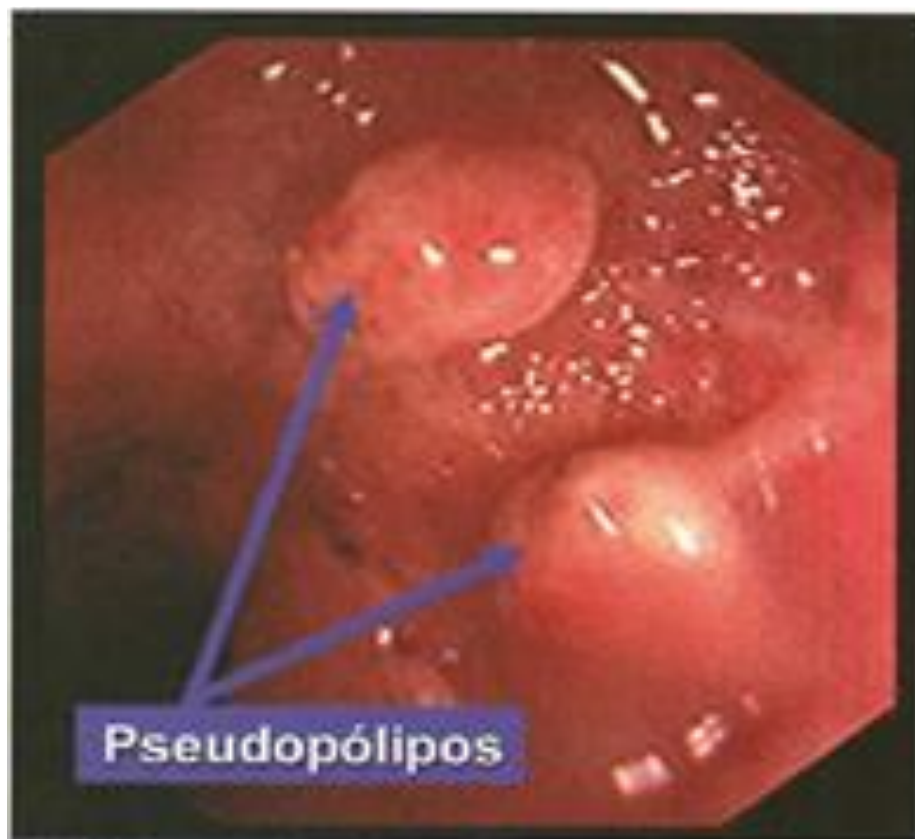
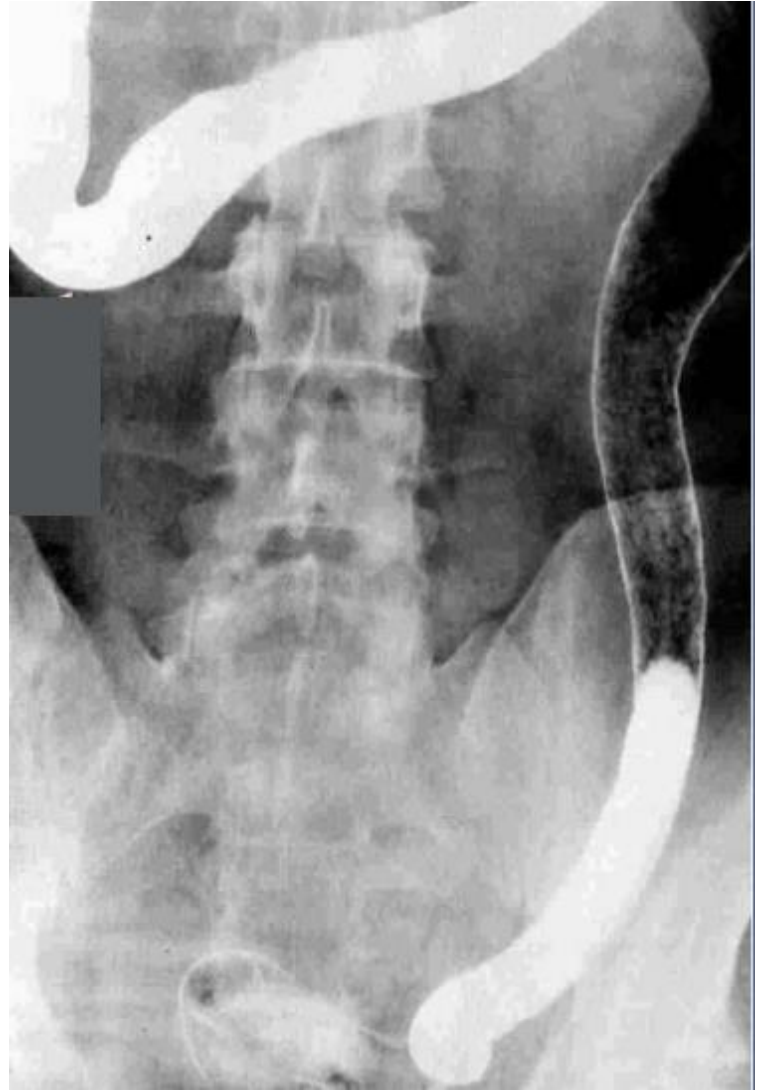
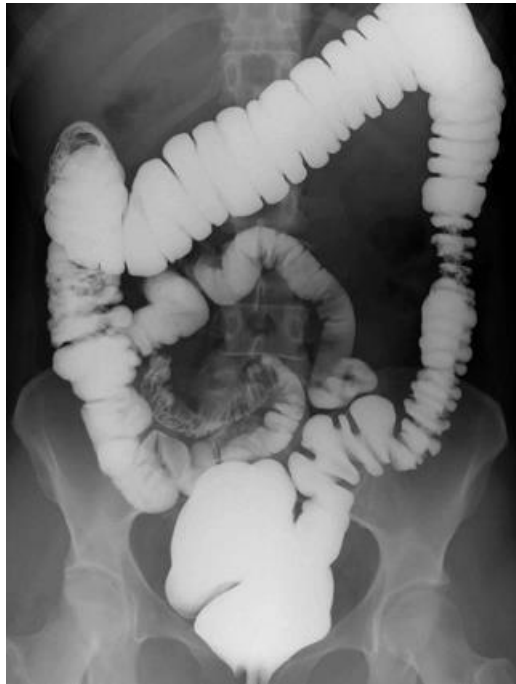
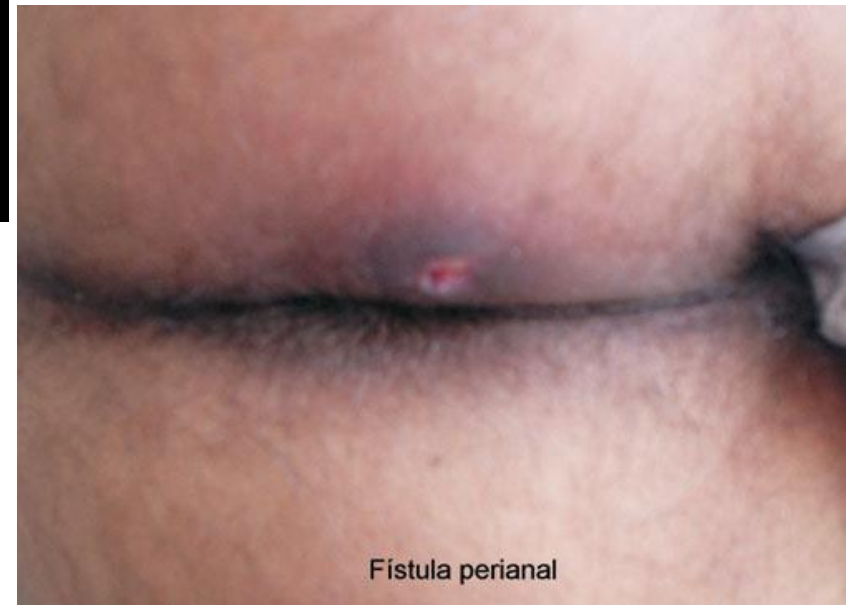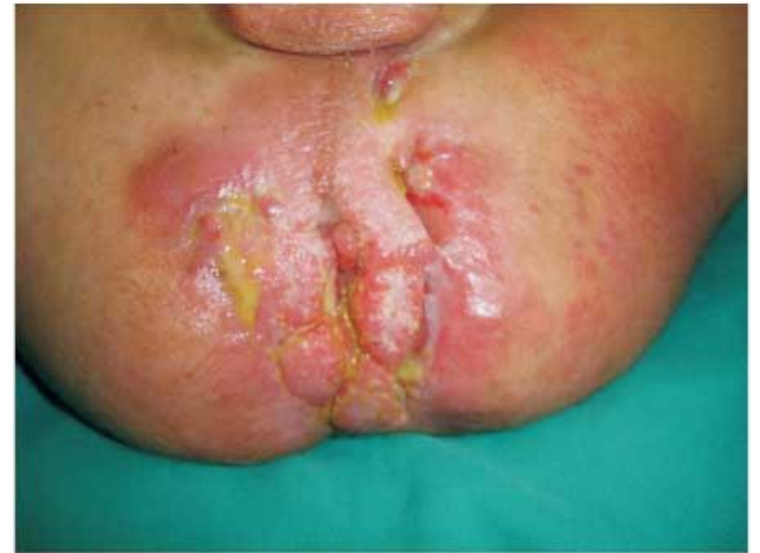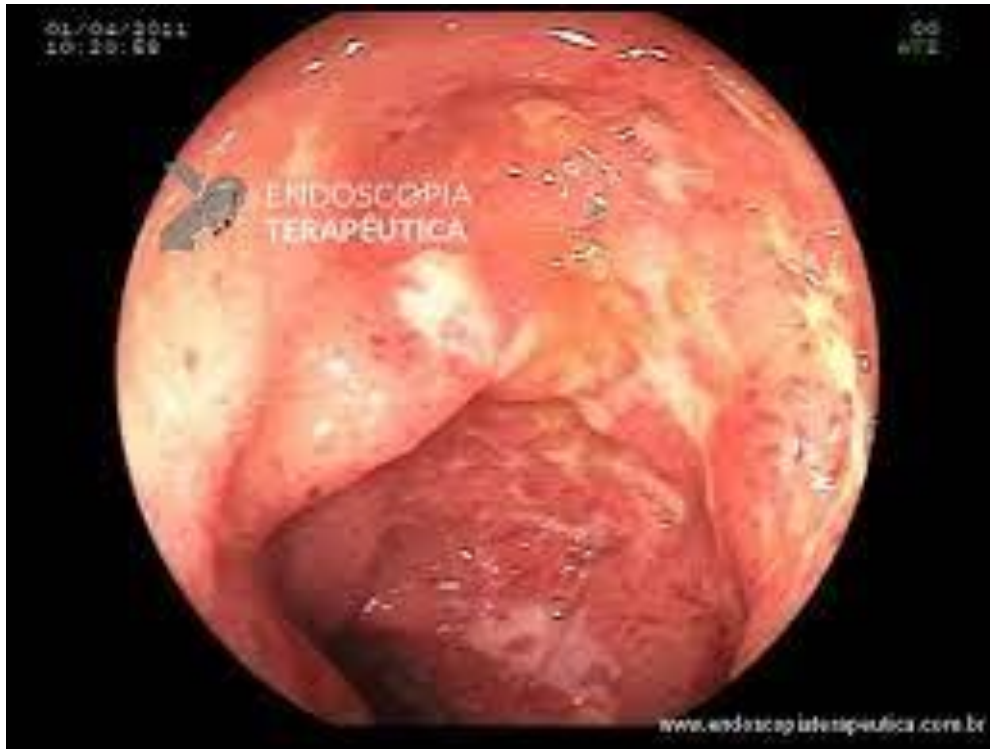Fig.4. Pólipos Inflatórios na RCU - Os Pseudopólipos

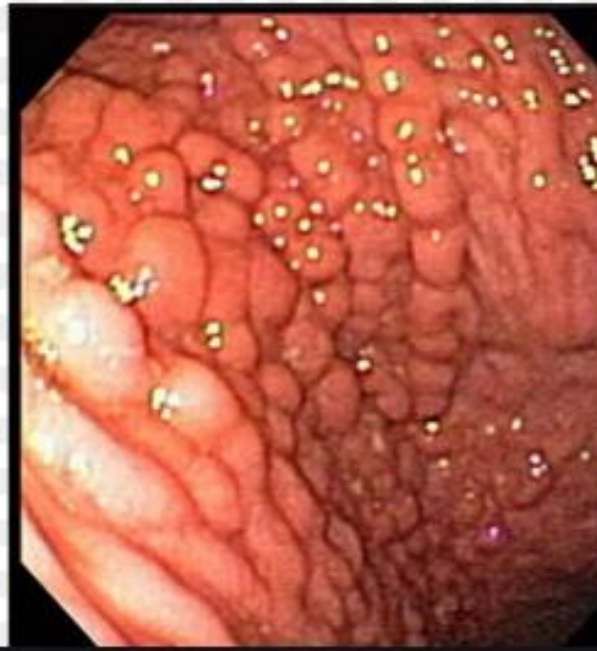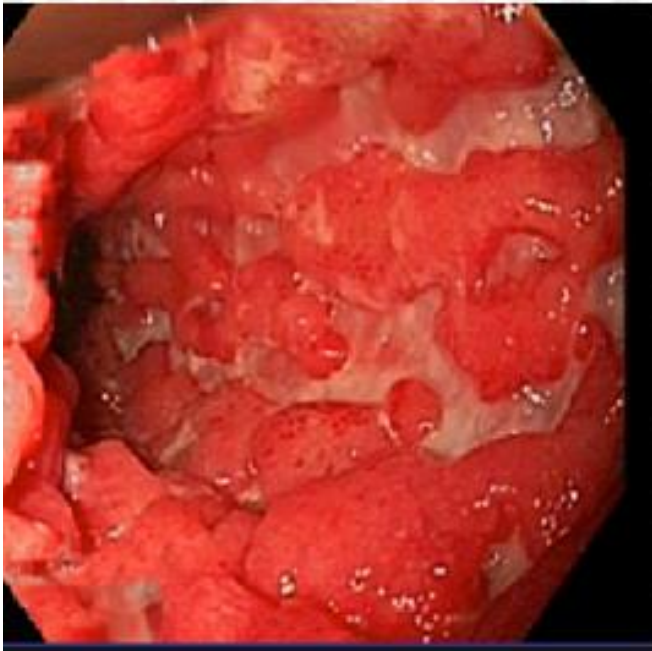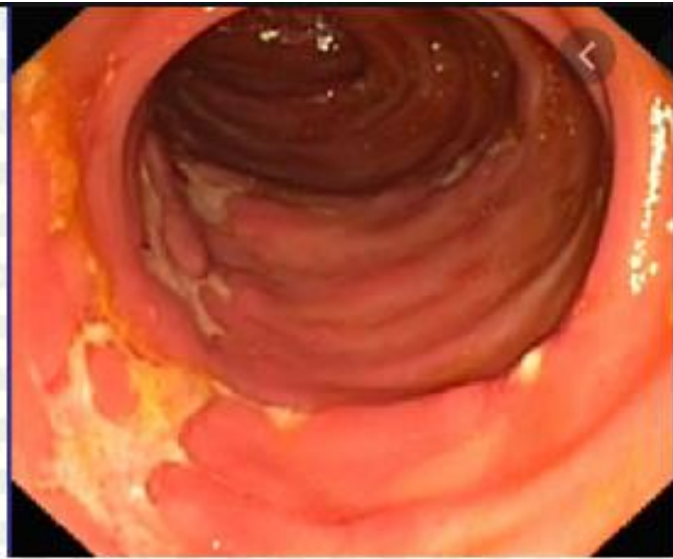


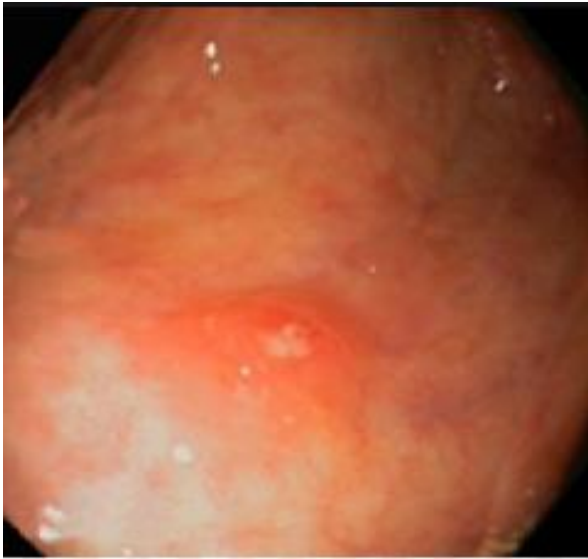Doença Inflamatória Intestinal Idiopática

DOENÇA DE CROHN

- 1 → acometimento de todo TGI
- 2 → não está limitada a mucosa
- 3 → distúrbio salteado





Manifestações Clínicas

RCU

- Diarreia baixa e invasiva (sangramento)
- Cólicas abdominais em quadrante inferior
- Tenesmo/urgência fecal

DC

- febre, anorexia, perda de peso
- Diarreia crônica associada a dor abdominal
- Massa palpável no QID
- Doença perianal/fístula

Características Macroscópicas

RCU

- Contínua
- Grande e extensas úlceras
- Presença de pseudo-pólipos
- Superfície Hemorrágica

DC

- Pode comprometer da boca ao ânus – ÍLEOTERMINAL””
- Segmentar
- Úlceras longas e lineares (aspecto de “calçamento em pedras”)
- Espessamento da parede (obstrução)
- Presença de fístula e/ou fissura

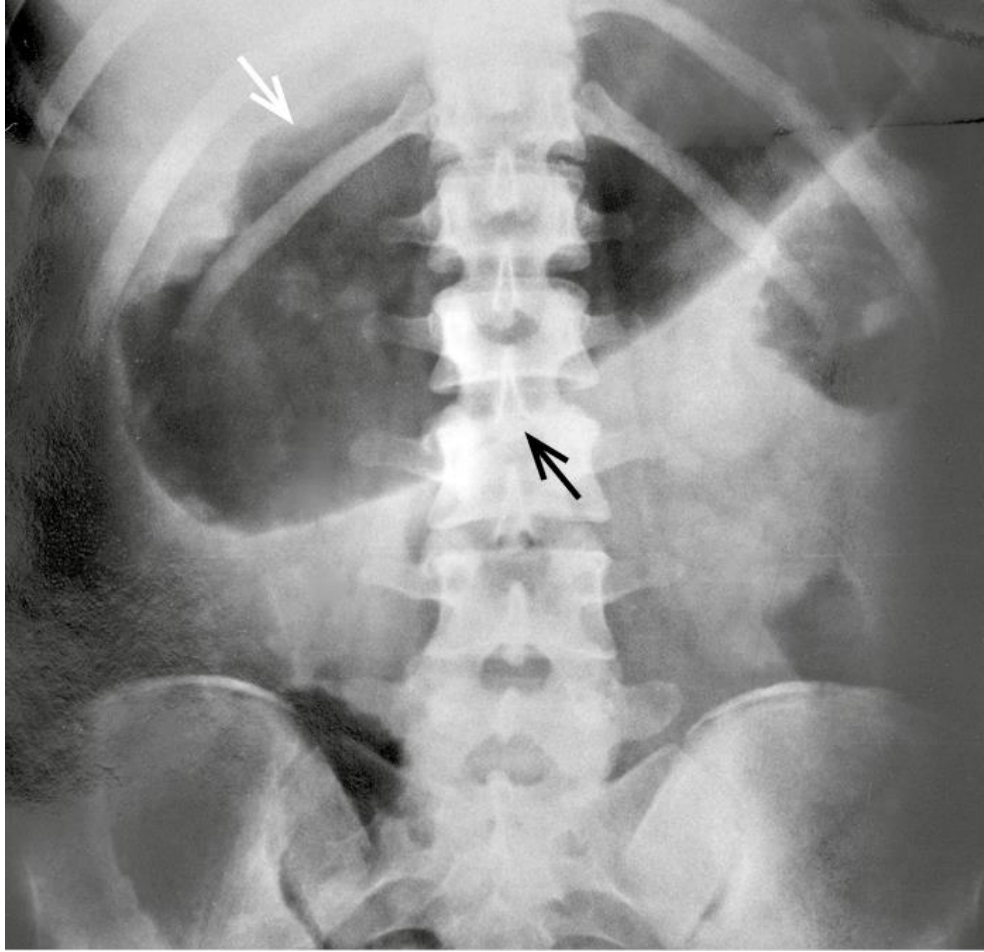Complicações

RCU

- Megacólon tóxico
- Sangramentos
- Displasia da mucosa
- CA colorretal

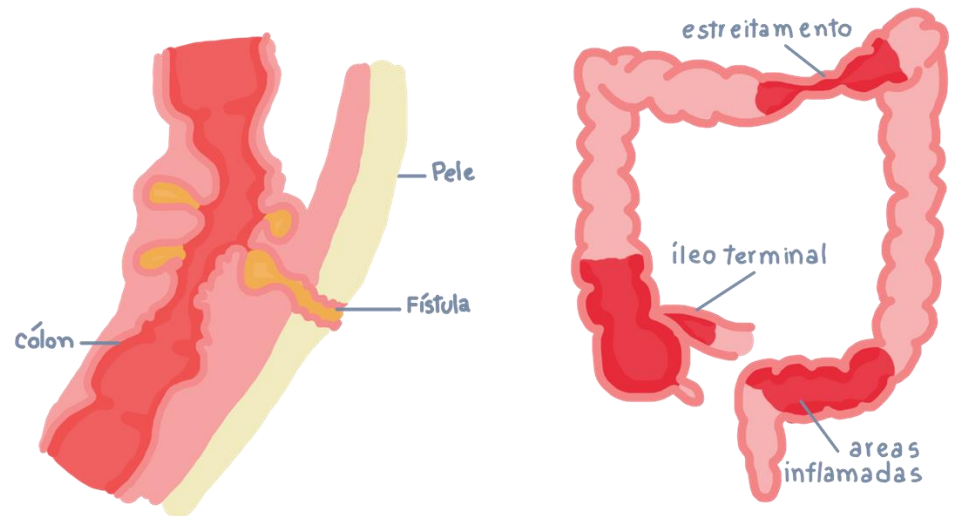
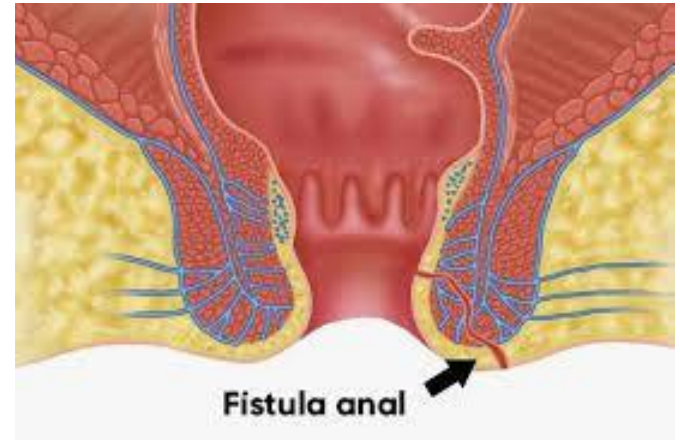
DC

- Estenoses
- Fístula
 - entero – entéricos
 - entero – vesicais
 - entero – vaginais
 - entero – cutâneas



Doença de Crohn

- Estenose intestinal
- Fístulas
 - entero – entéricos
 - entero – vesicais
 - entero – vaginais
 - entero – cutâneas



- RCU

- Reto/ colon
- Doença da Mucosa
- uniforme e ascendente

- Crohn

- Pode Acometer todo o TGI (boca ao anus)
- Transmural
- Distúrbio Salteado

