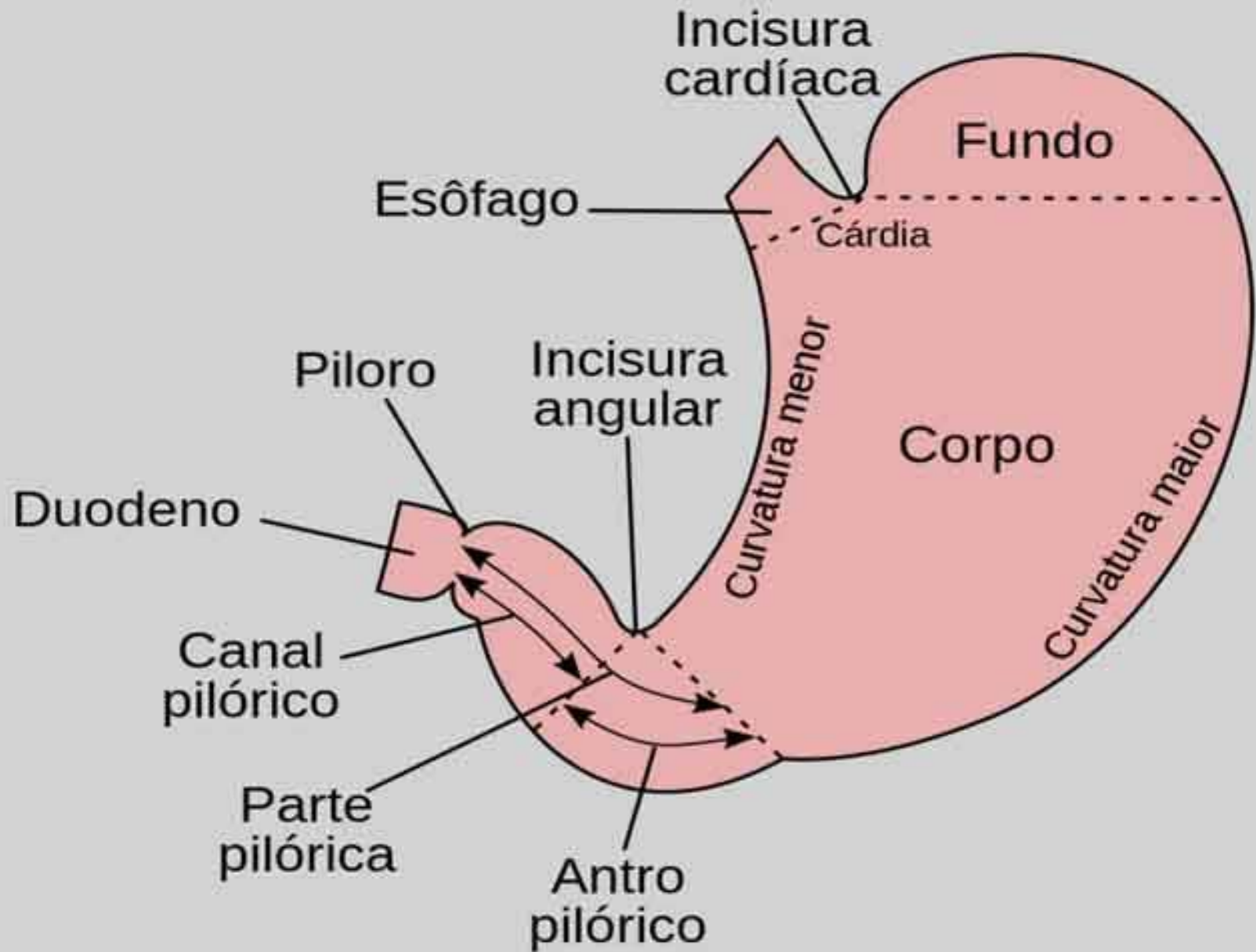


Estômago

Chiara Beletato



Corpo e fundo gástrico



Células parietais

Células principais

Células enterocromafins LIKE

Antro Gástrico



Célula G


Célula D



CEL. PARIETAIS



CEL. PRINCIPAIS



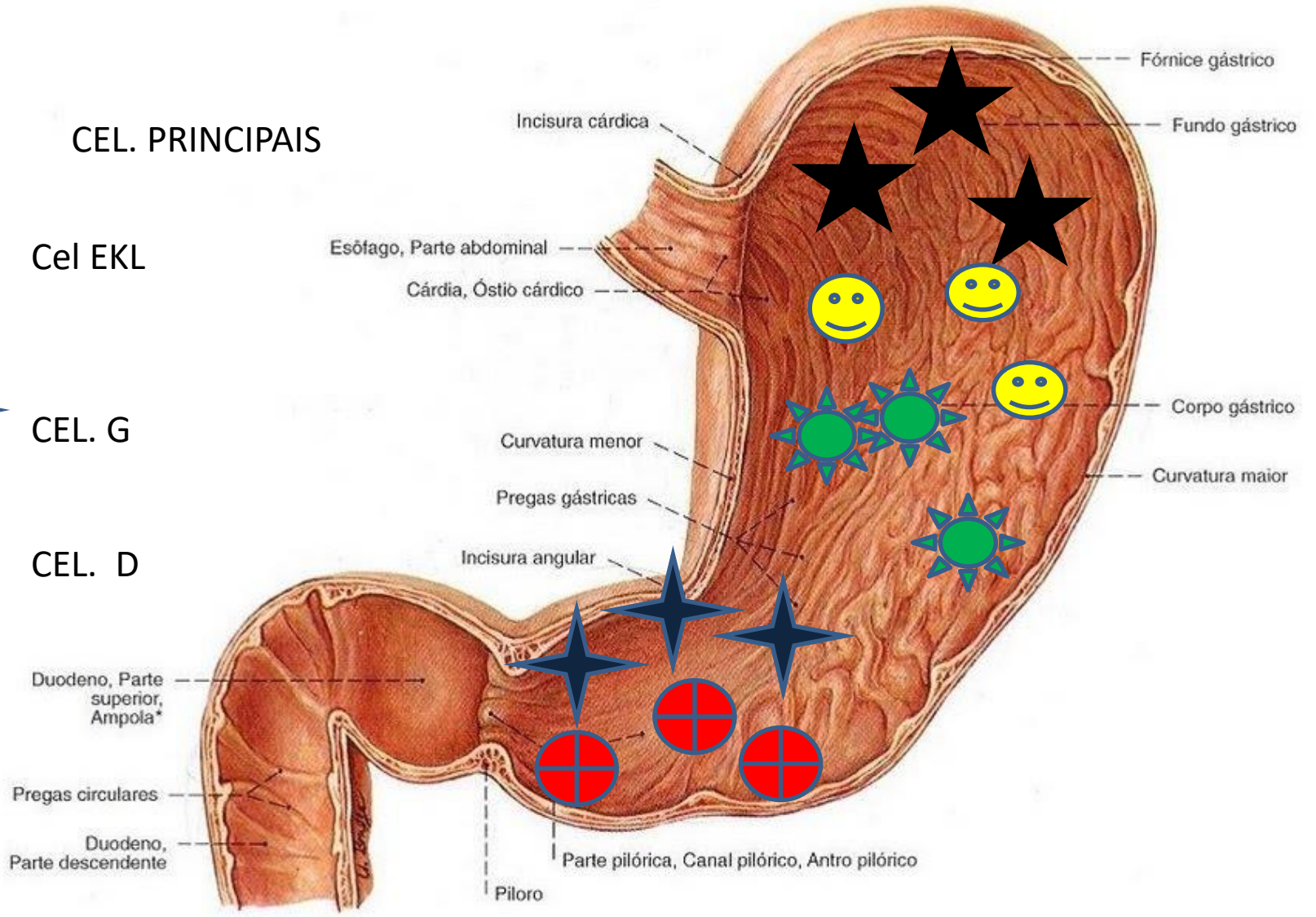
Cel EKL



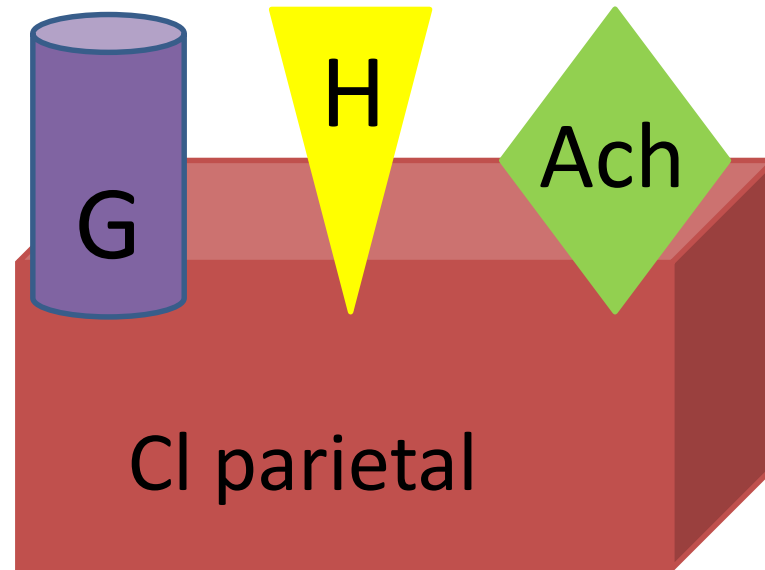
CEL. G

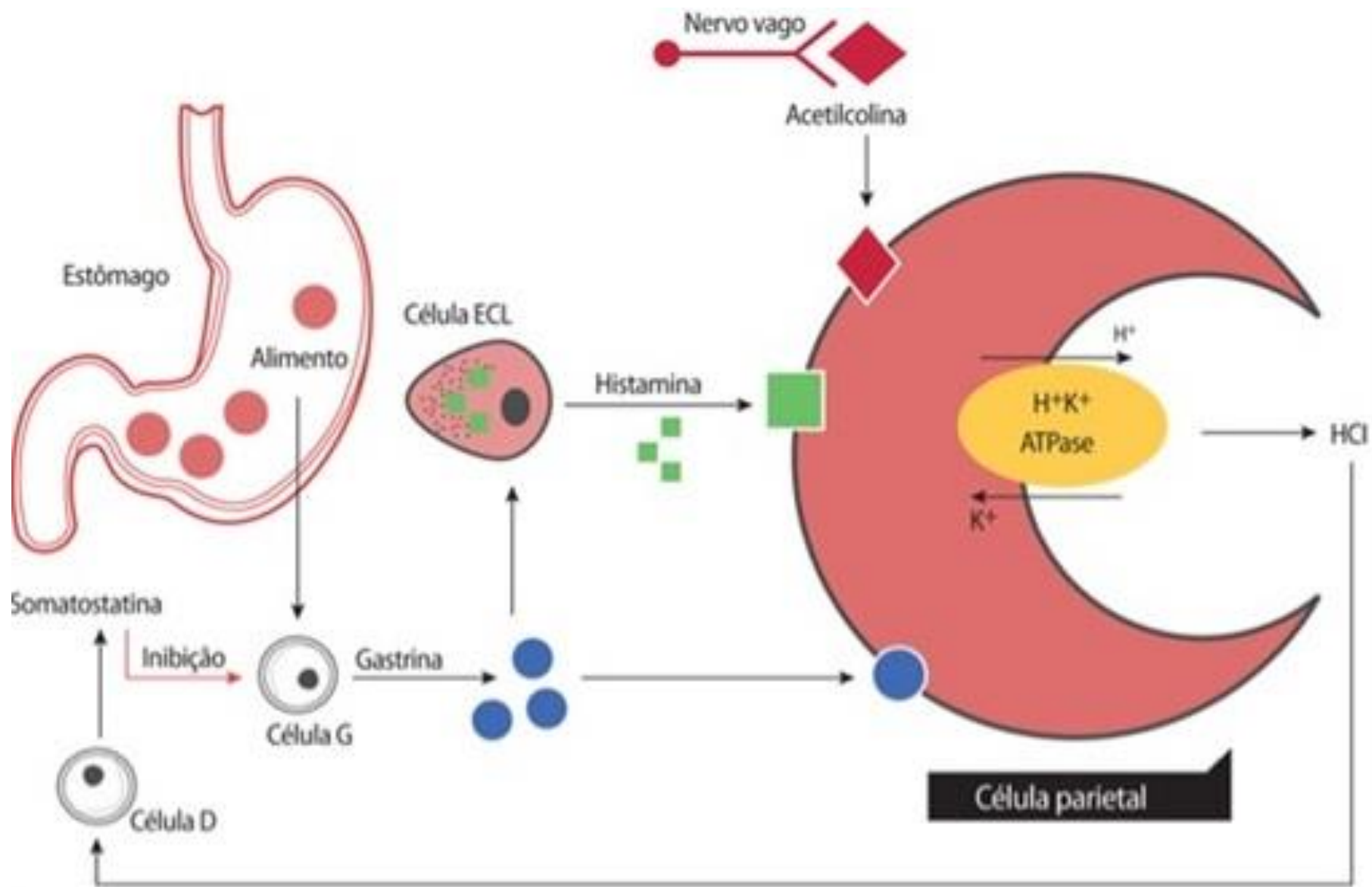


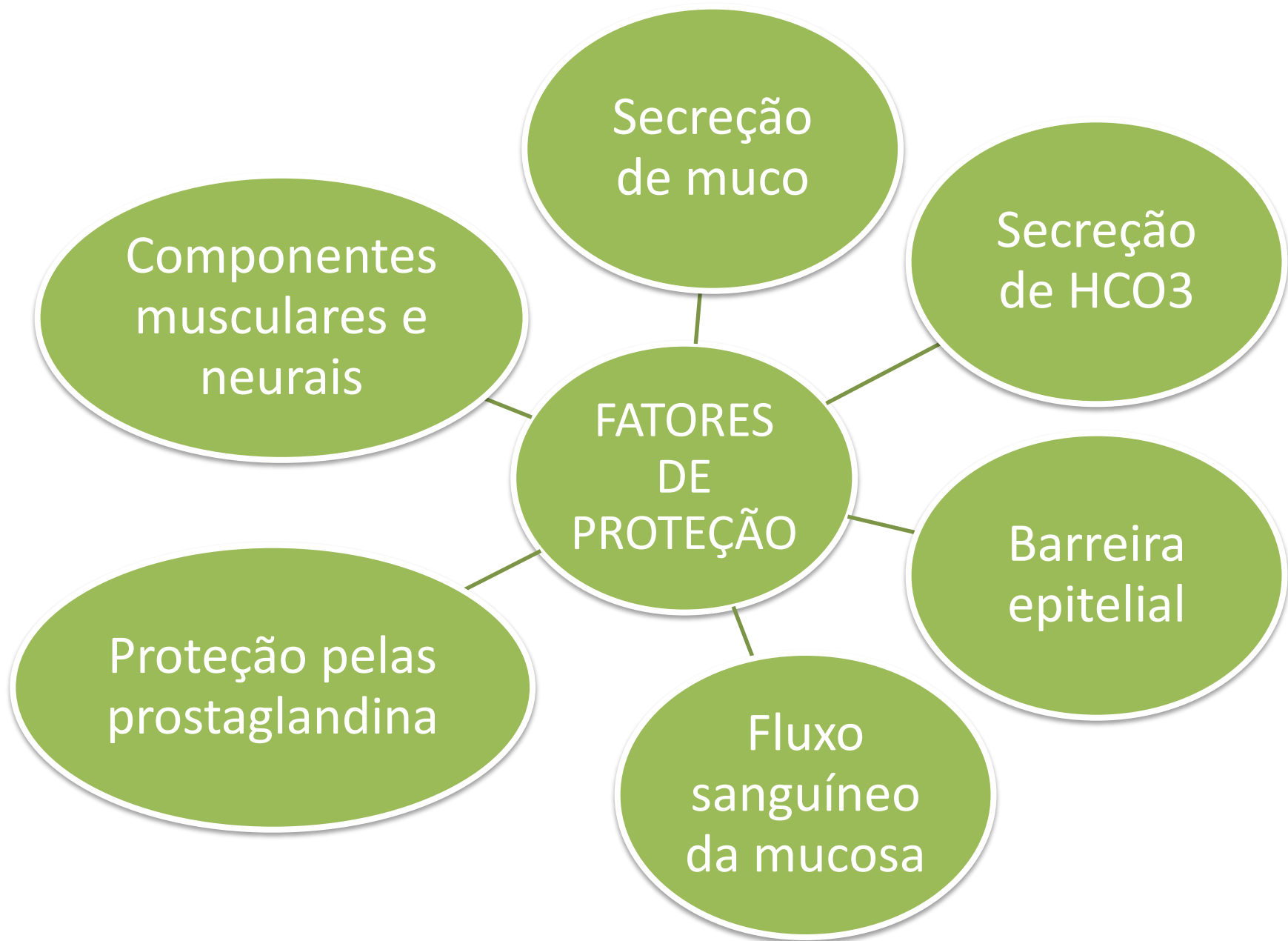
CEL. D



Estômago

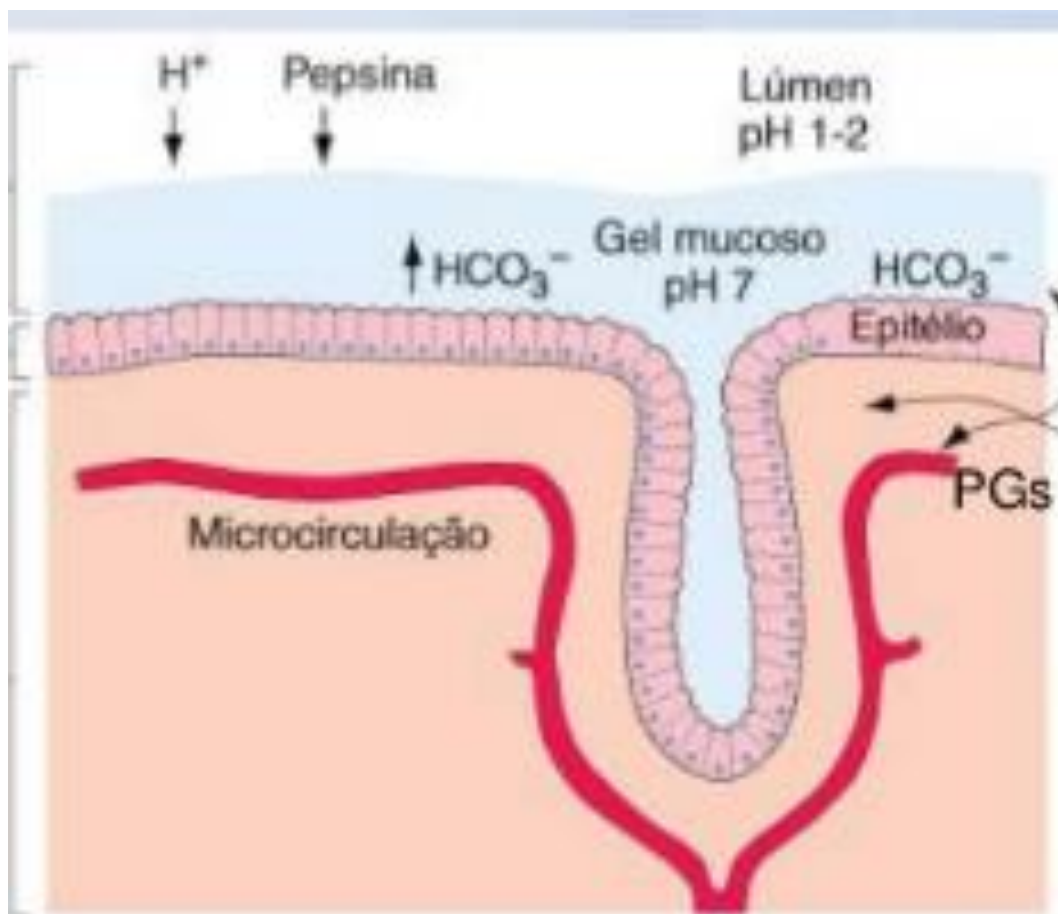






Estômago

- Barreira da mucosa gástrica



Estômago

- Principais patologias;
 - Gastrite
 - Úlceras
 - Neoplasia.

Estômago

- GASTRITE
 - Reação inflamatória na parede do estômago

Estômago

Etiopatogenia

Medicamentos

Bebida alcoólica

Tabagismo

Estresse

Sais biliares

Uremia

Álcalis e ácidos fortes

Agentes biológicos (bactéria)

Intoxicação alimentar

Estômago

- ÚLCERAS

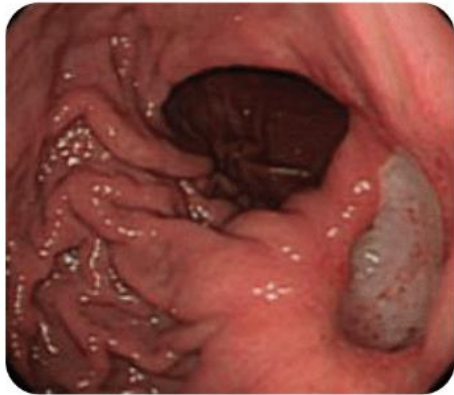- Conceito

- Abertura da mucosa do trato digestório que se estende através da muscular da mucosa, a submucosa ou + profundo.

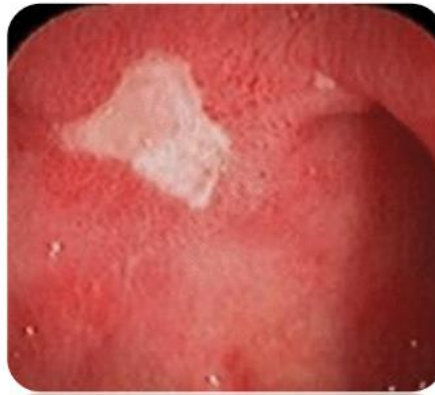Estômago

- ÚLCERA PÉPTICA
 - Morfologia;
 - Localização;
 - Consequências;

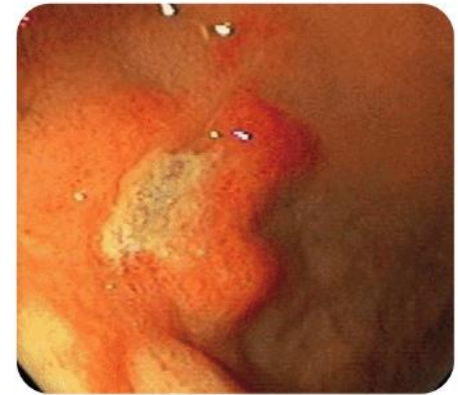Classificação SAKITA



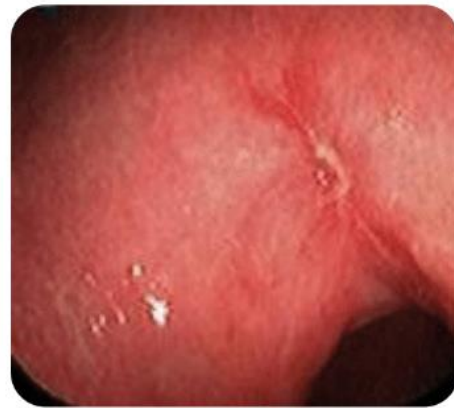A1



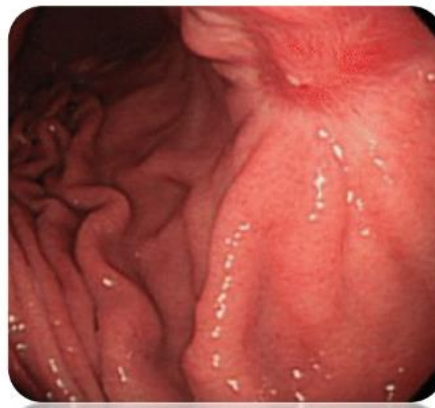A2



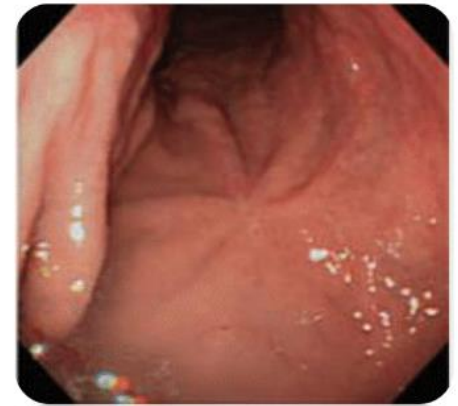
H1



H2

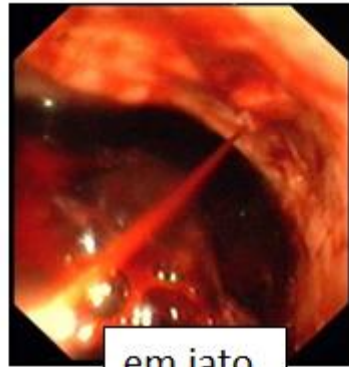


S1

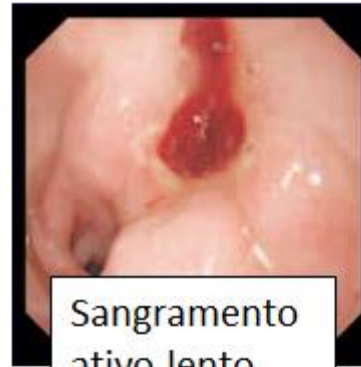

S2

FORREST I

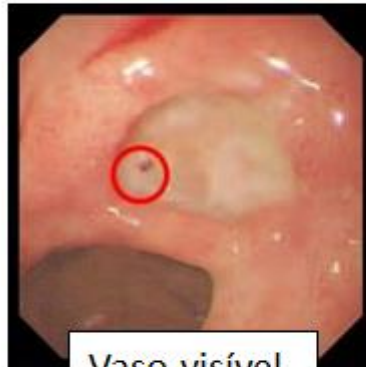

em jato

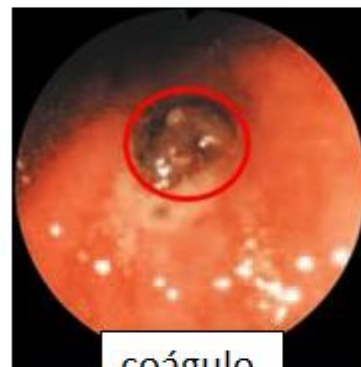

Sangramento
ativo lento

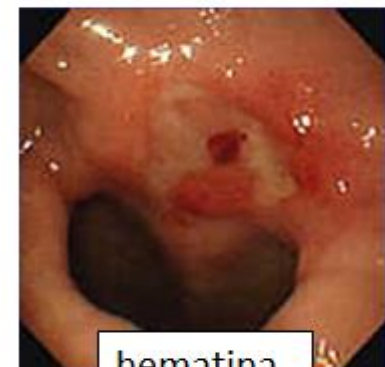FORREST II



Vaso visível

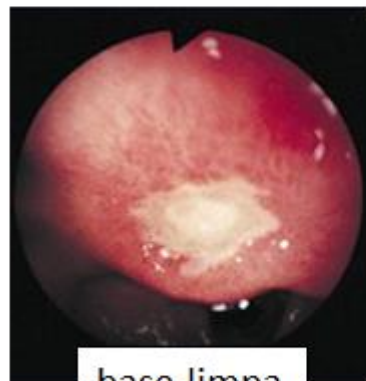


coágulo



hematina

FORREST III



base limpa

- ÚLCERA PÉPTICA DUODENAL
 - aumento acidez gástrica
 - presença de H.pylori
 - esvaziamento gástrico mais rápido