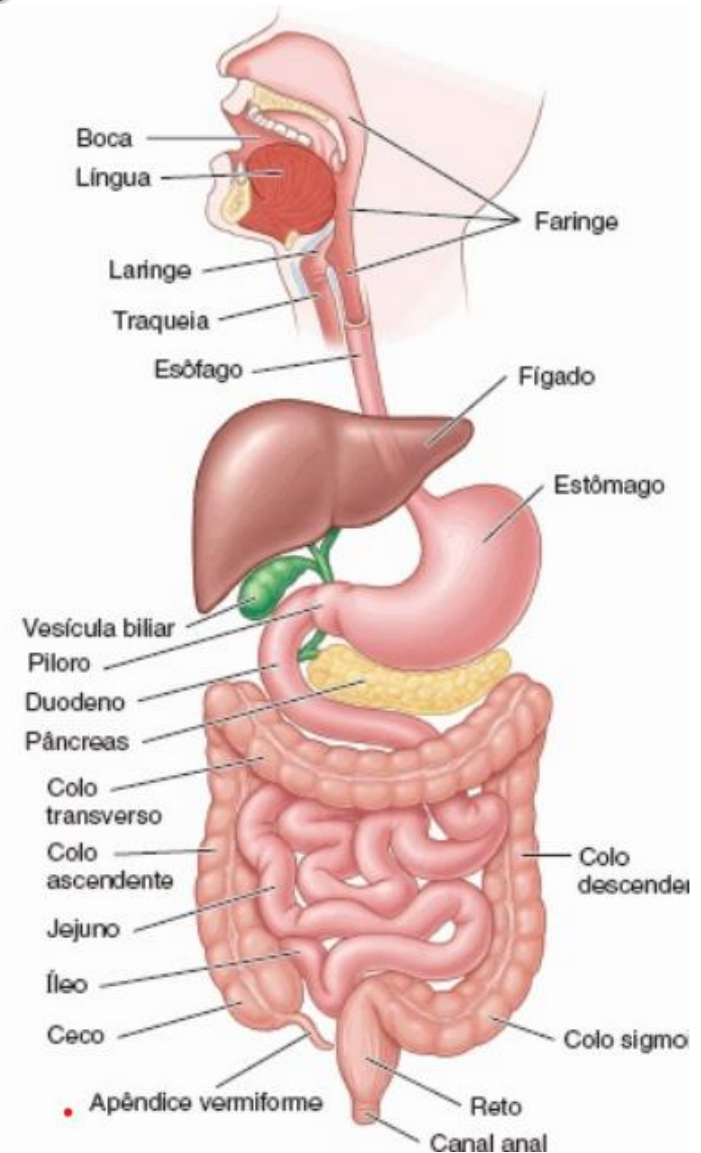


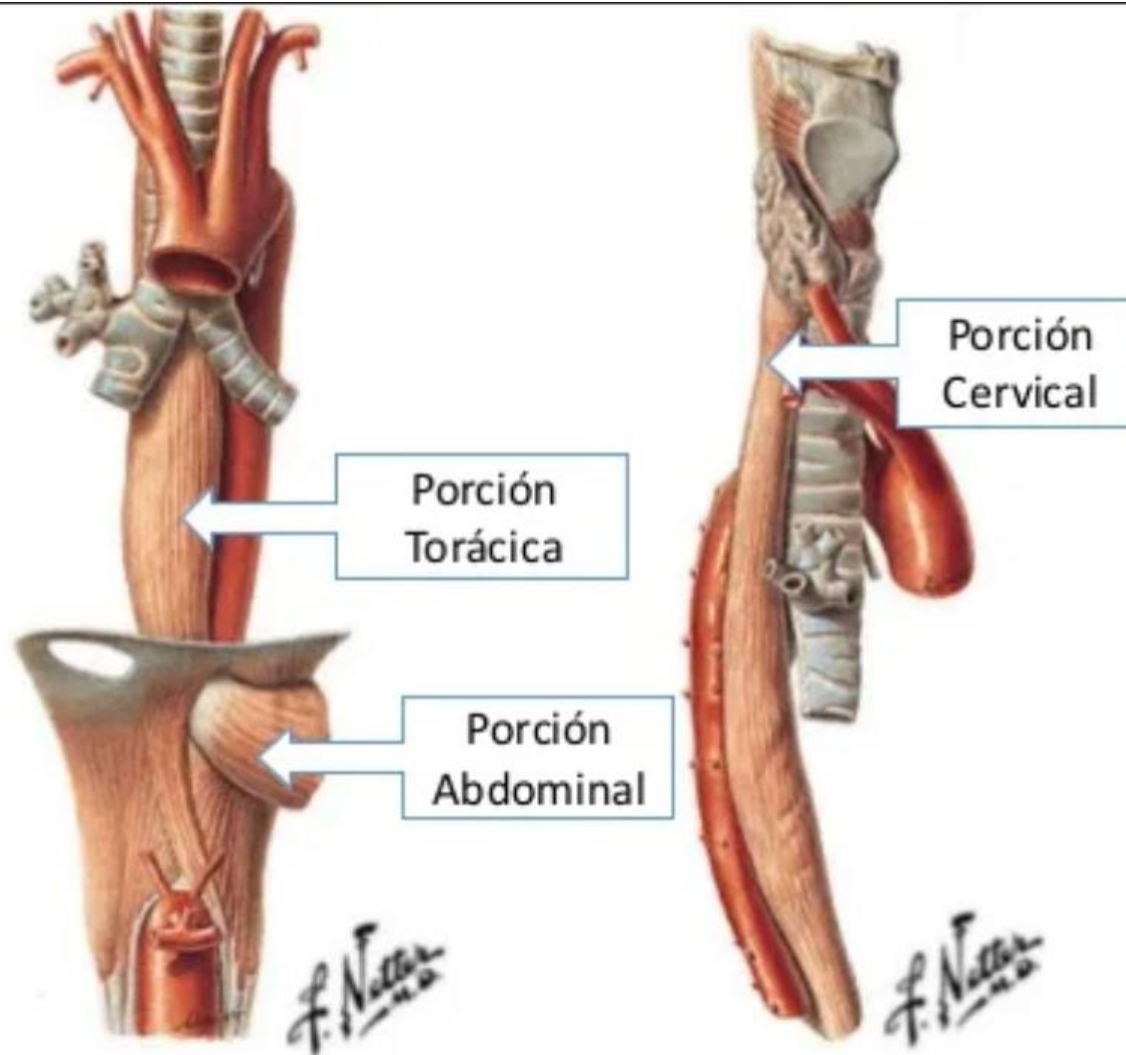
Prática → ROTEIRO

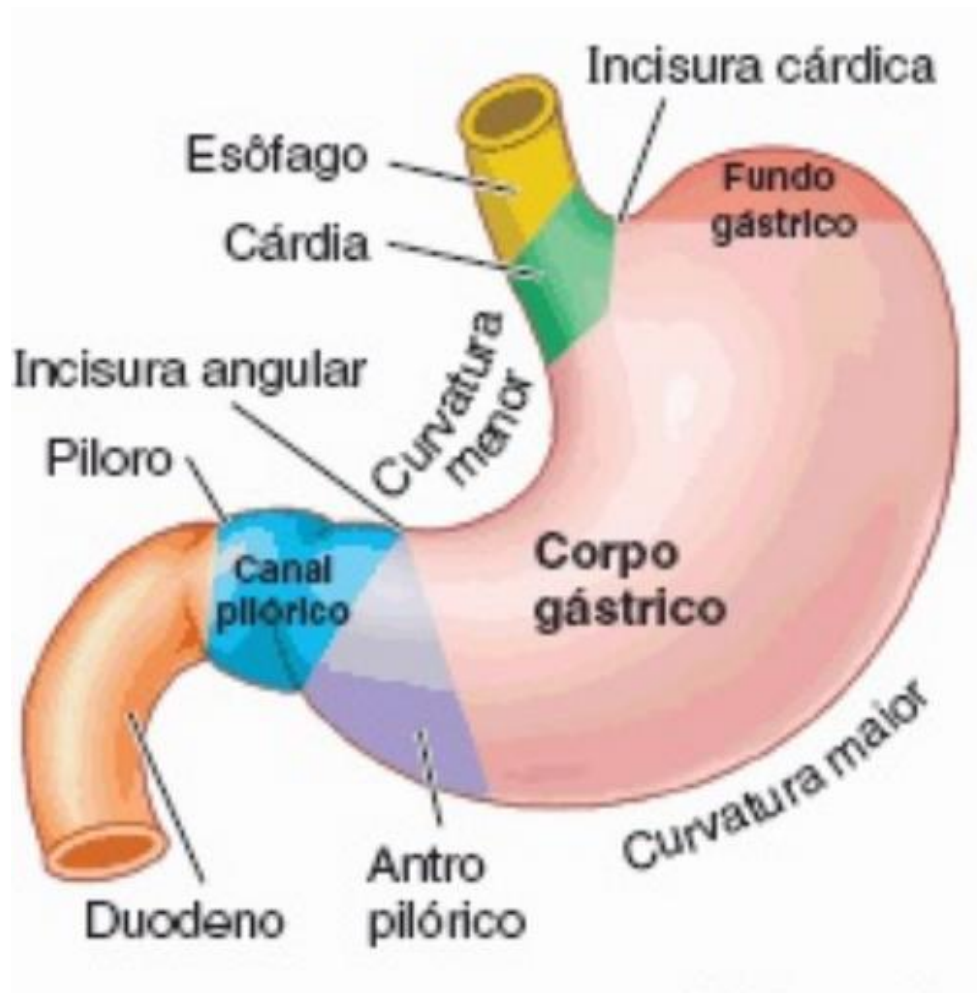- ▶ **Esôfago:**
 - Parte cervical
 - Parte torácica
 - Parte abdominal

- ▶ **Estômago**
 - Cárdia
 - Fundo gástrico
 - Corpo gástrico
 - Antro gástrico
 - Píloro
 - Curvatura menor
 - Curvatura maior
 - Pregas gástricas

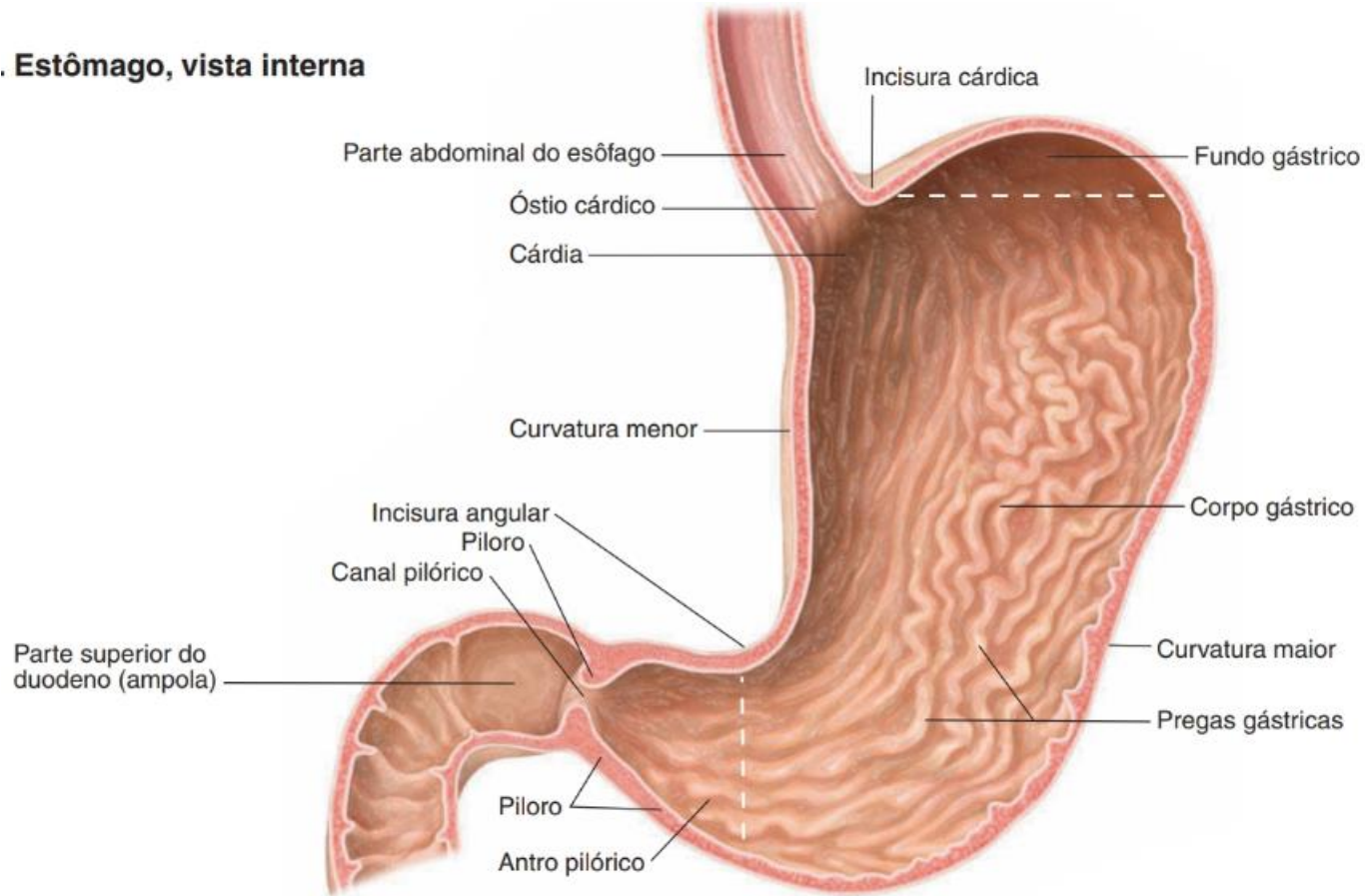


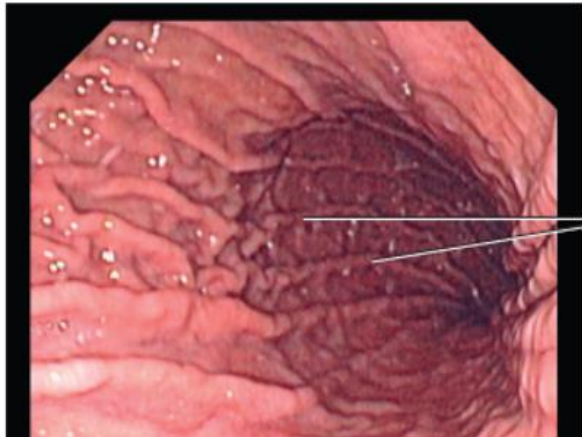
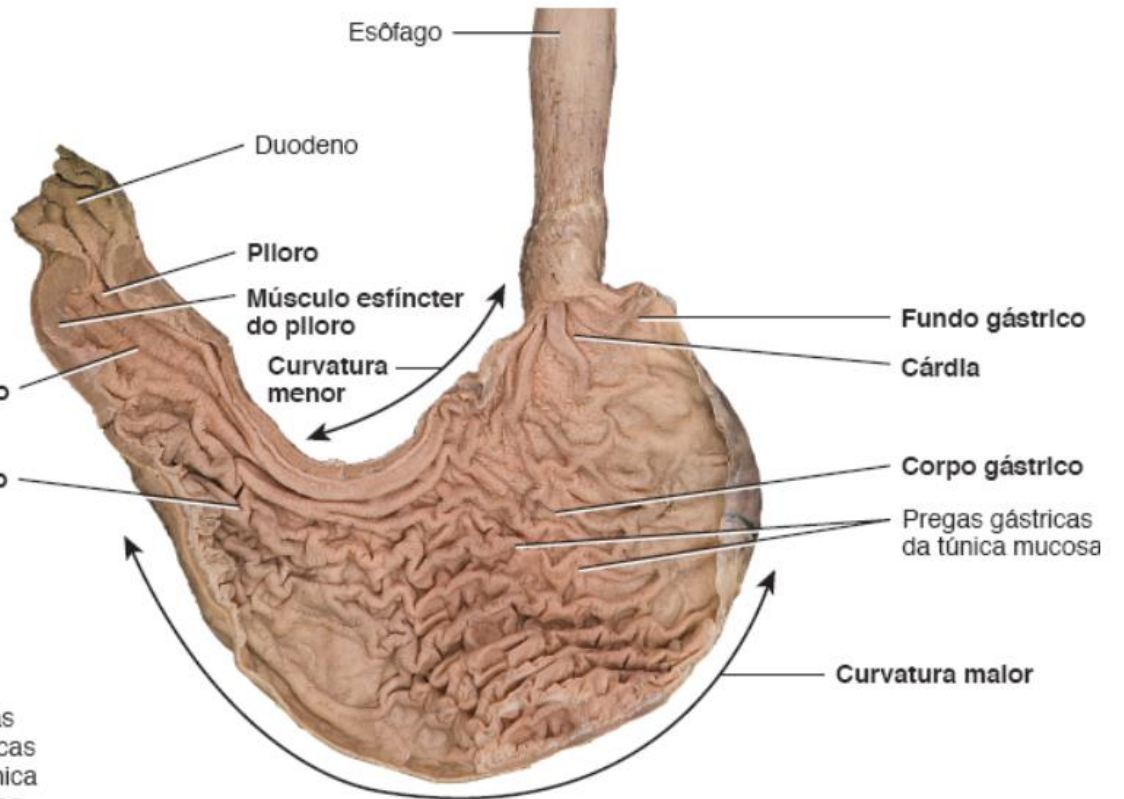
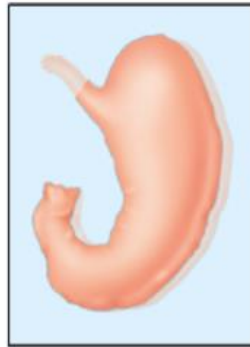
ESÔFAGO





. Estômago, vista interna





Pregas gástricas da túnica mucosa

Dissecção de Shawn Miller, Fotografia de Mark Nielsen

B. Vista anterior da anatomia interna

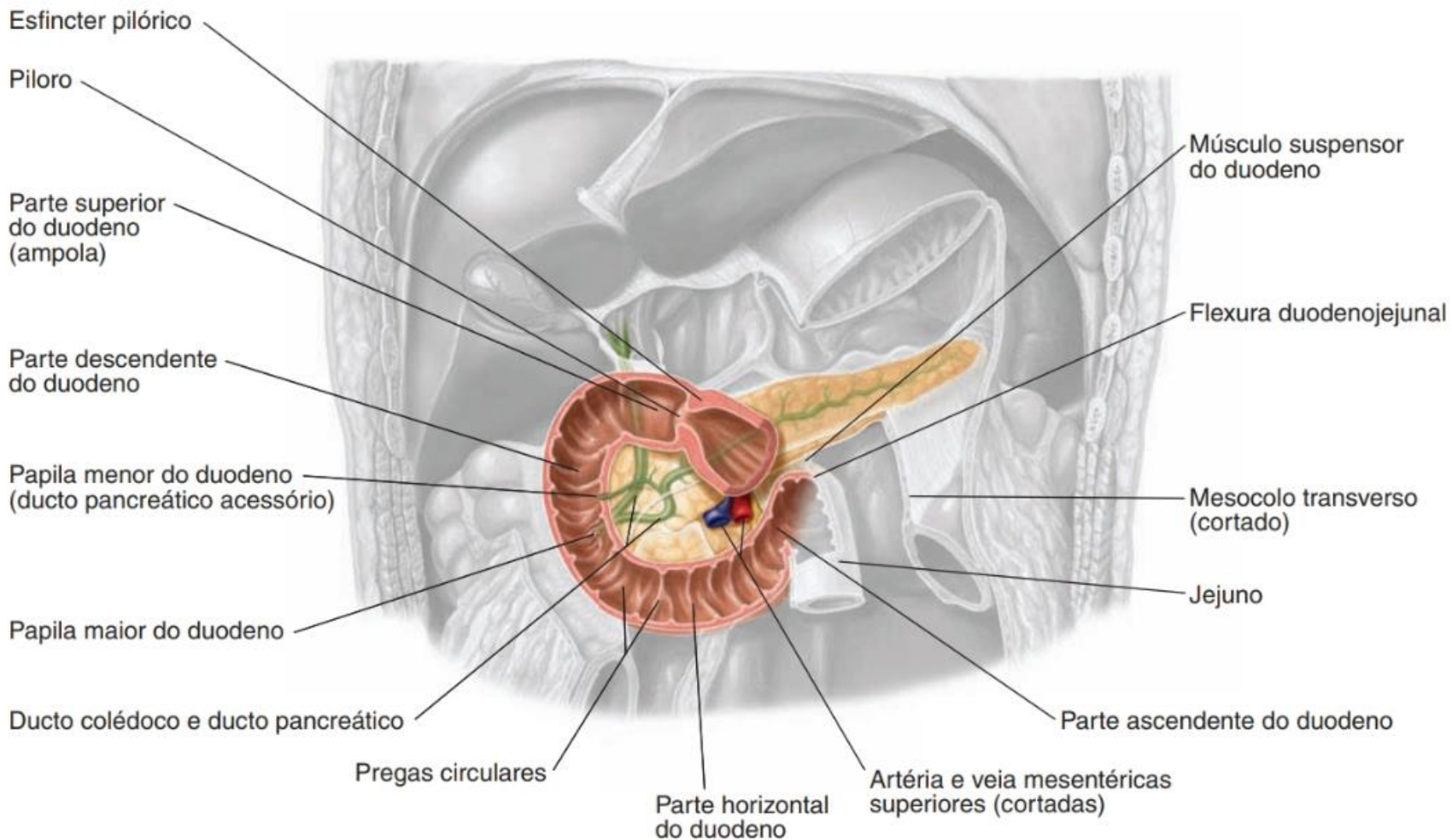
Prática → Roteiro

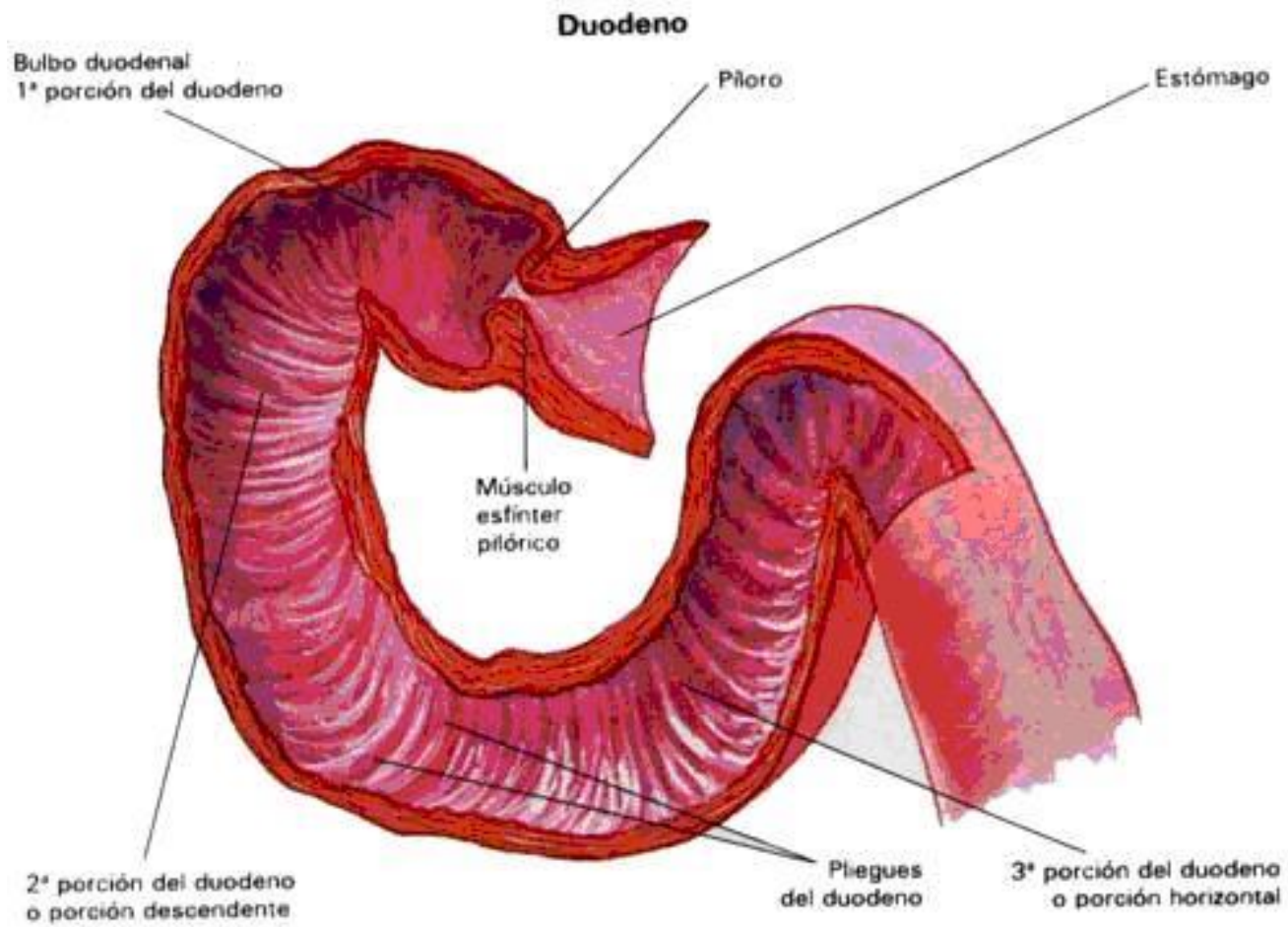
▶ Duodeno

- 1ª porção duodenal (parte superior)
- 2ª porção duodenal (parte descendente)
- 3ª porção duodenal (parte horizontal)
- 4ª porção duodenal (parte ascendente)
- Flexura duodeno jejunal
- Papila maior do duodeno

▶ Intestinos

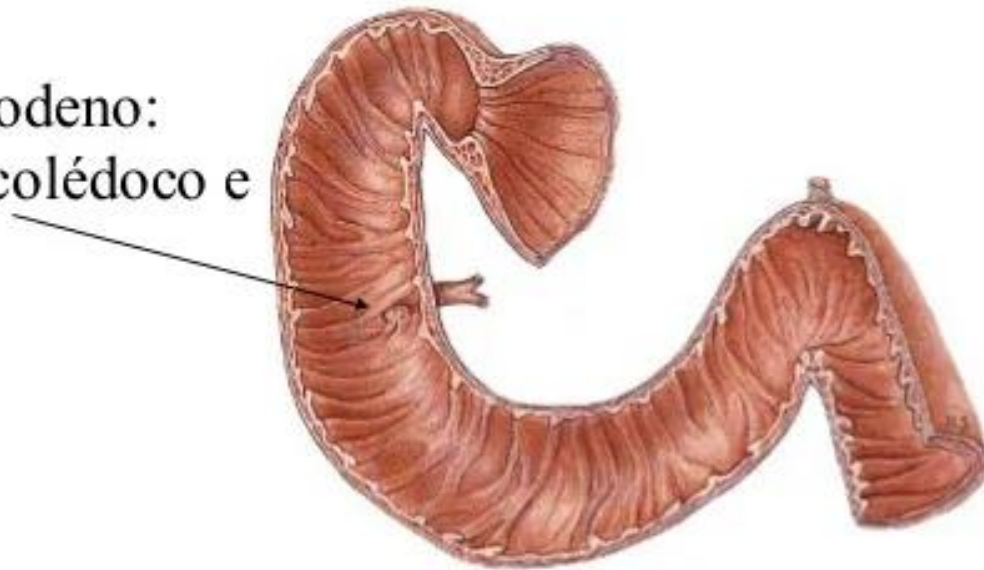
- Jejuno
- Íleo

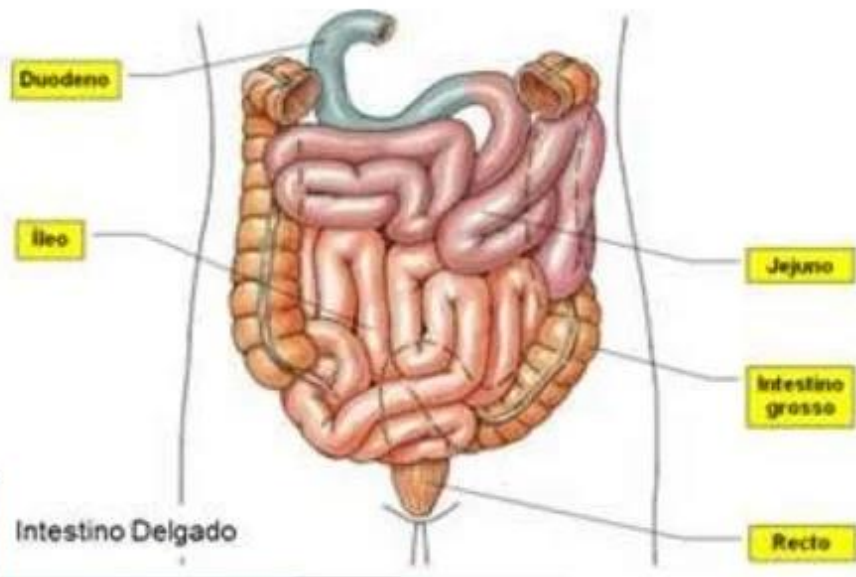




Duodeno: túnica mucosa

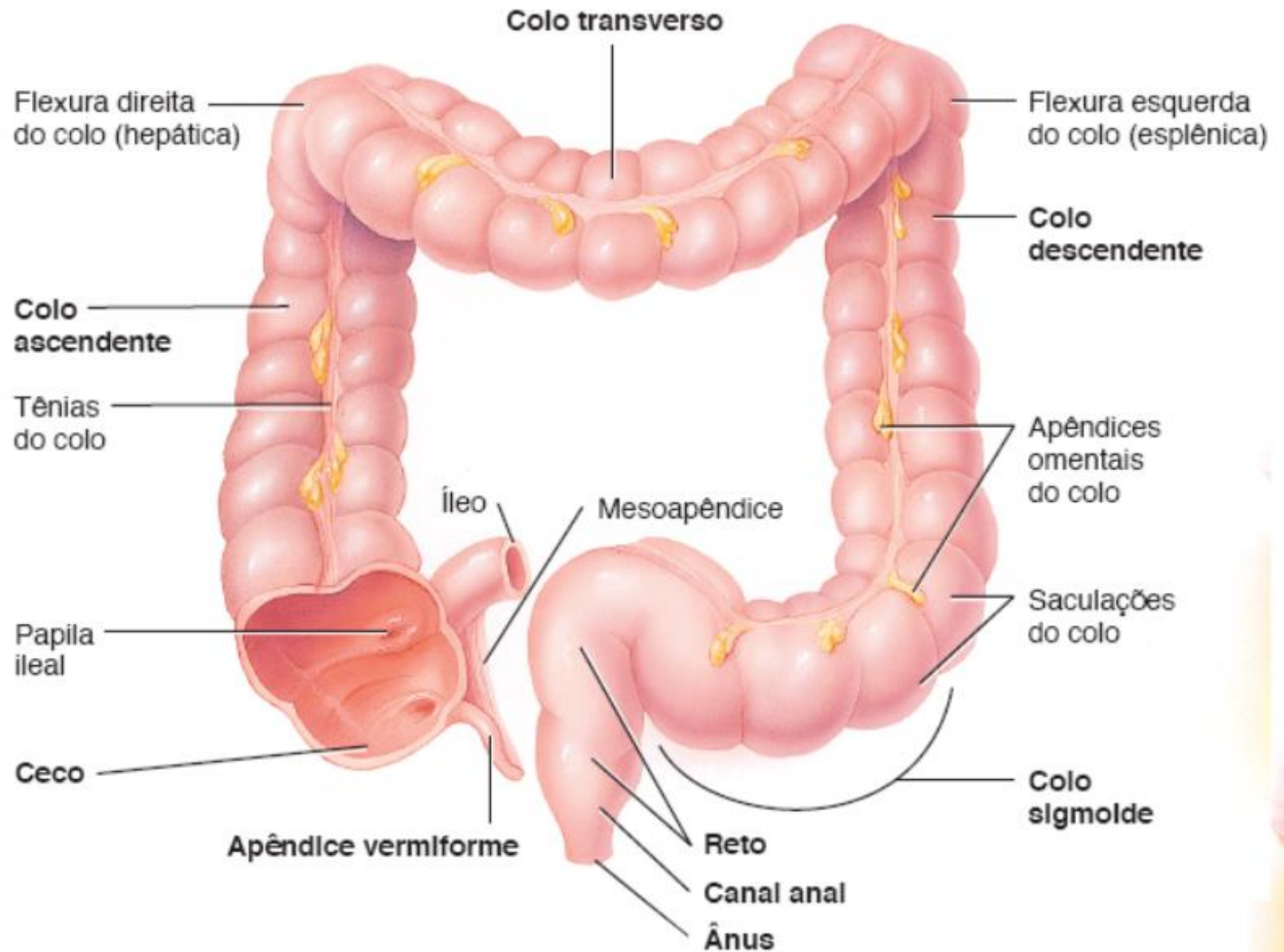
Papila maior do duodeno:
Chegada do ducto colédoco e
pancreático





Prática → Roteiro

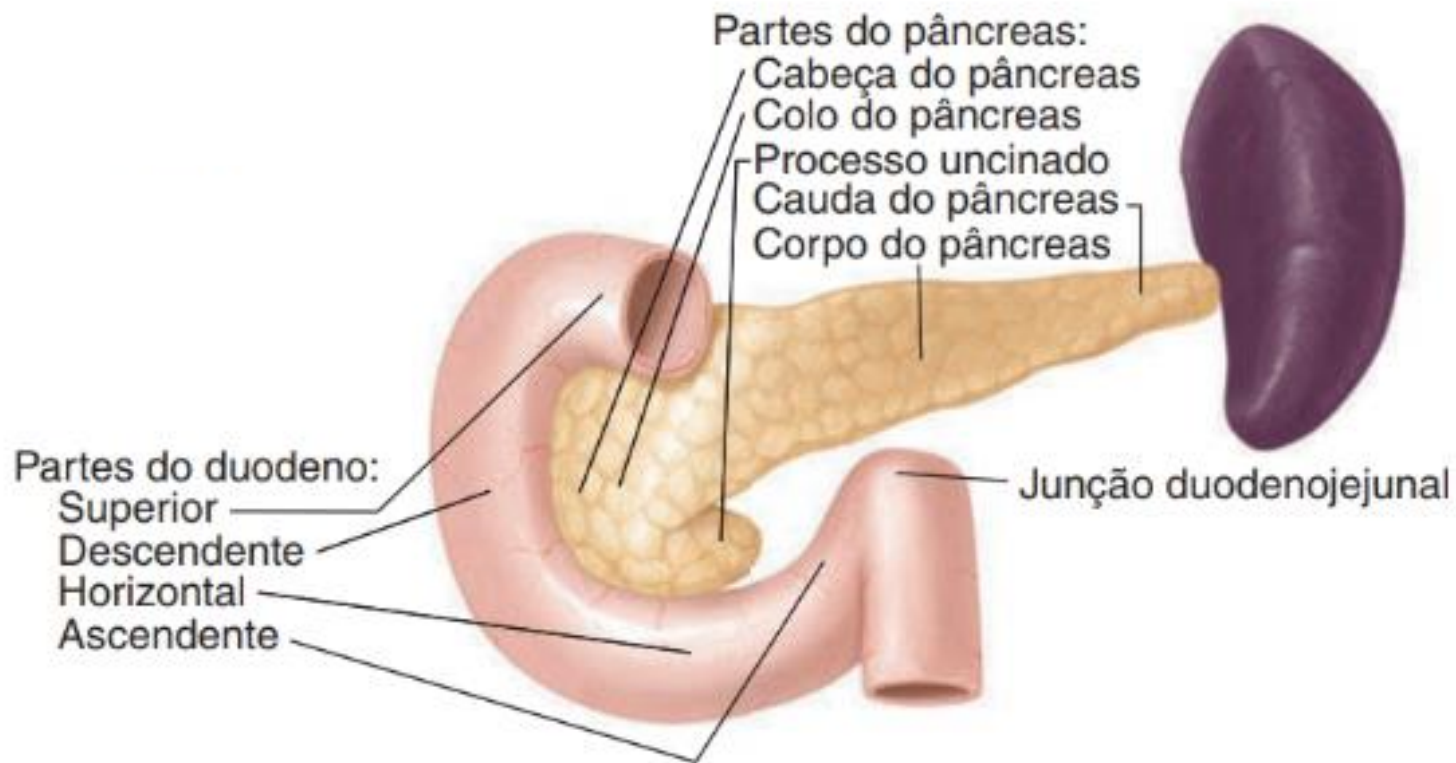
- ▶ Intestino Grosso
 - Válvula ileocecal
 - Ceco
 - Apendice vermiforme
 - Colon ascendente
 - Colon transverso
 - Colon descendente
 - Colon sigmoide
 - Reto
 - Flexura hepática ou direita
 - Flexura esplênica ou esquerda
 - Tênia do colo
 - Saculação

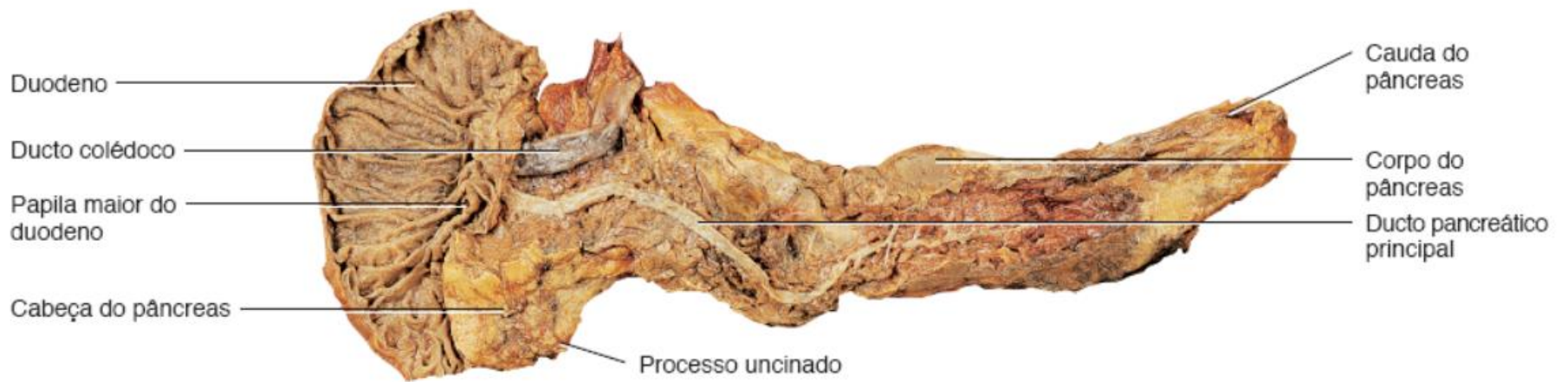


A. Vista anterior do intestino grosso, mostrando as principais regiões

Prática → Roteiro

- ▶ Pâncreas
 - Cabeça do pâncreas
 - Colo do pâncreas
 - Corpo do pâncreas
 - Processo uncinado
 - Ducto pancreático

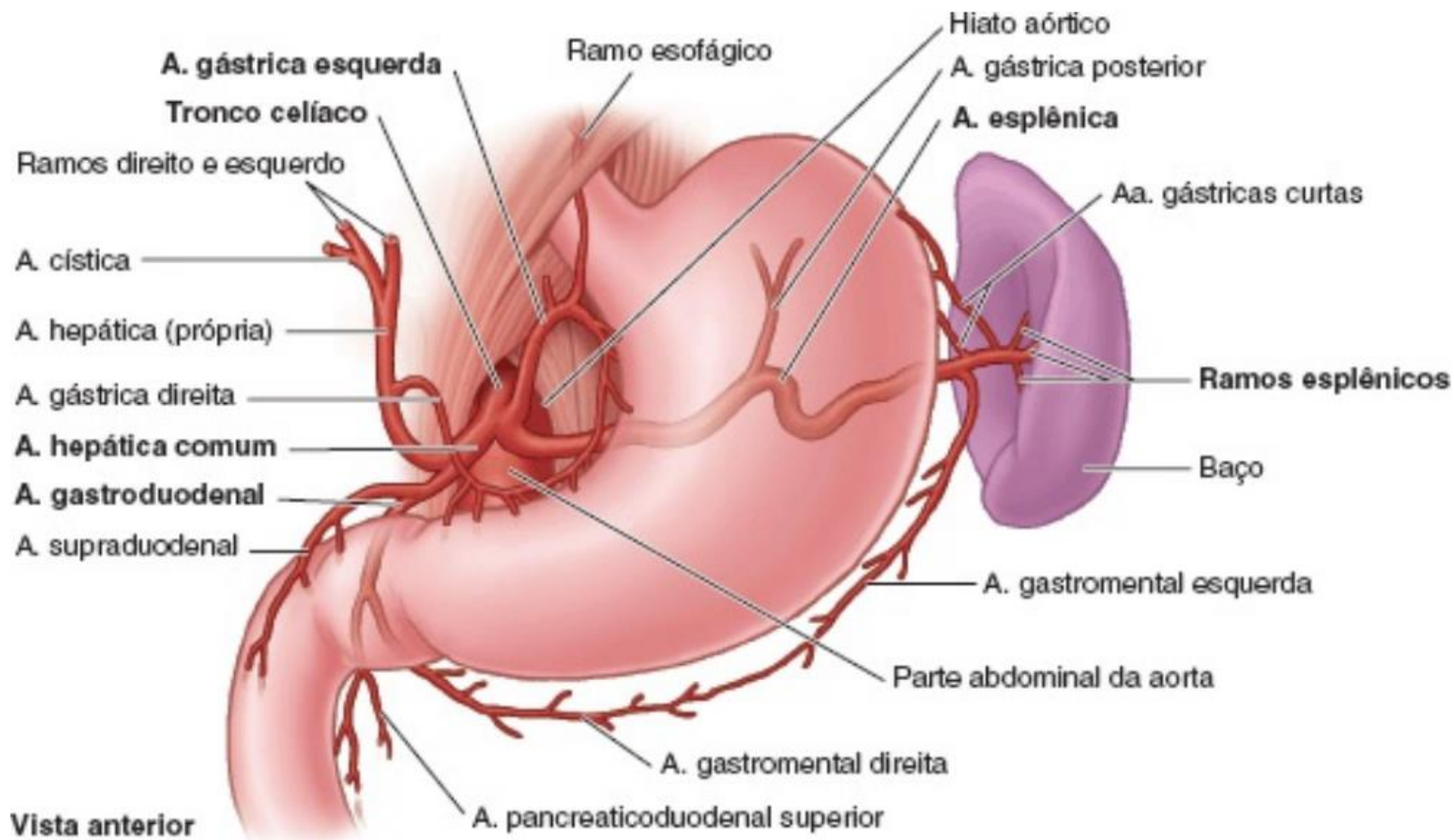


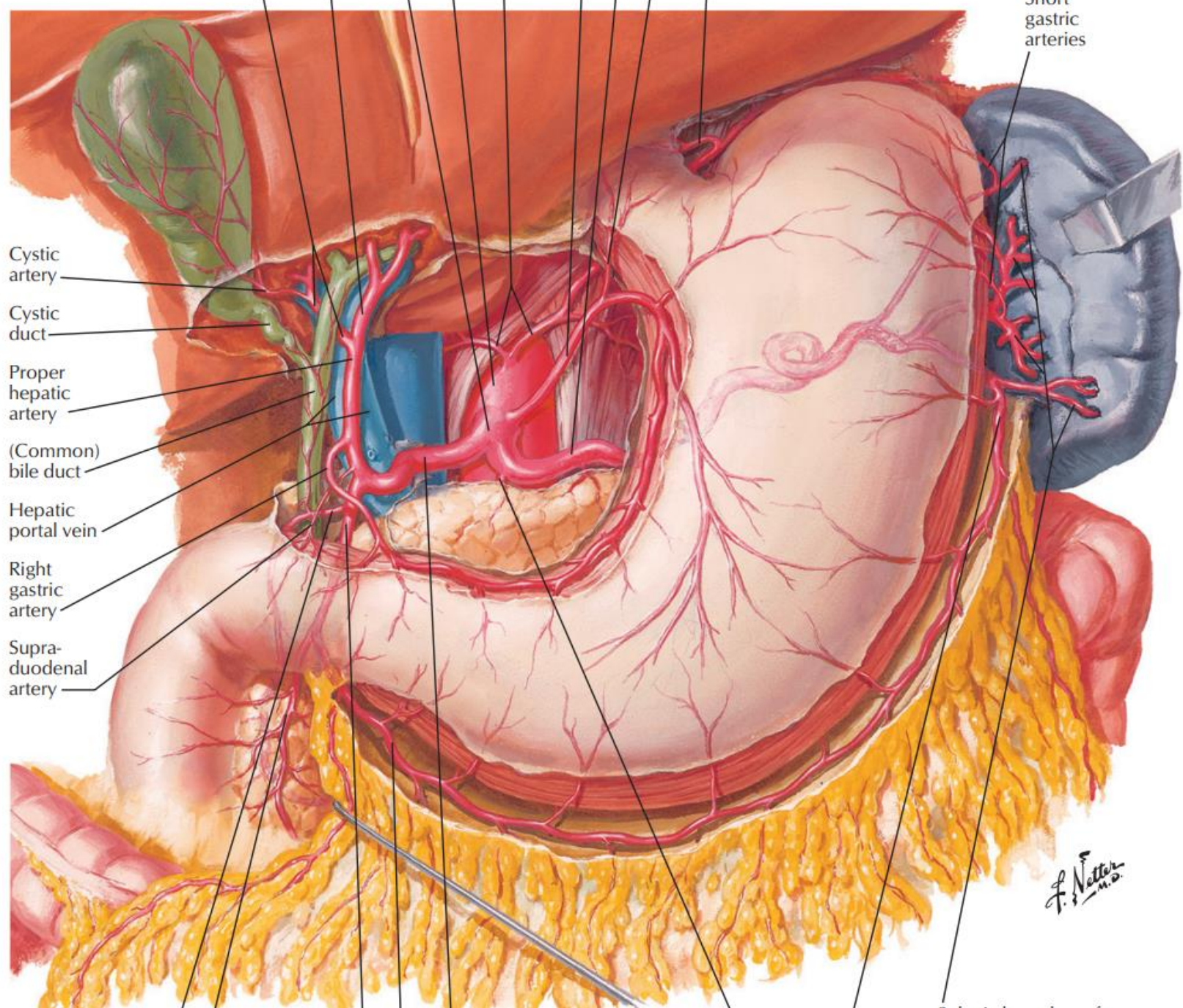


Dissecção de Shawn Miller, Fotografia de Mark Nielsen

Prática → Roteiro

- ▶ Irrigação gástrica
 - Tronco celíaco
 - Gástrica esquerda
 - A. esplênica
 - A. gástricas curtas
 - A. gastromental esquerda
 - A. hepática comum
 - A. hepática própria
 - A. gastroduodenal
 - A. gastromental Direita
 - Pancreática duodenal superior
 - A. gástrica direita





Short gastric arteries

Cystic artery

Cystic duct

Proper hepatic artery

(Common) bile duct

Hepatic portal vein

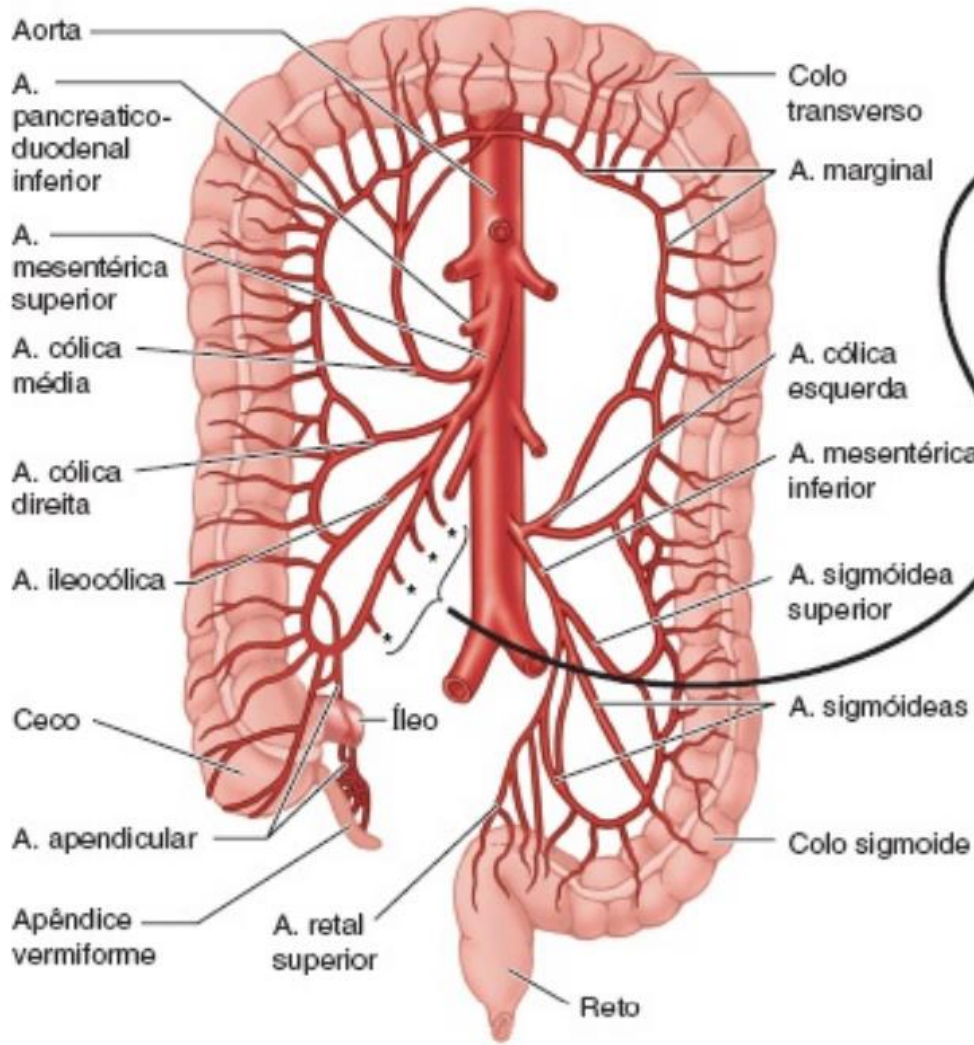
Right gastric artery

Supra-duodenal artery

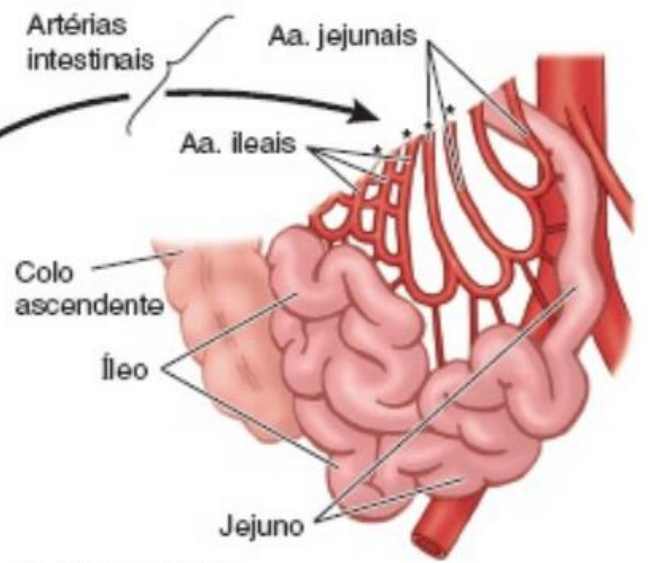
F. Netter M.D.

Prática → Roteiro

- ▶ Irrigação Intestinal
 - a. mesentérica superior
 - Aa. Jejunais
 - Aa. Ileais
 - A. ileocólica
 - A. apendicular
 - A. cólica direita
 - A. cólica media
 - A. mesentérica inferior
 - A. cólica esquerda
 - A. sigmoideas
 - A. retal superior



A. Vista anterior



B. Vista anterior

