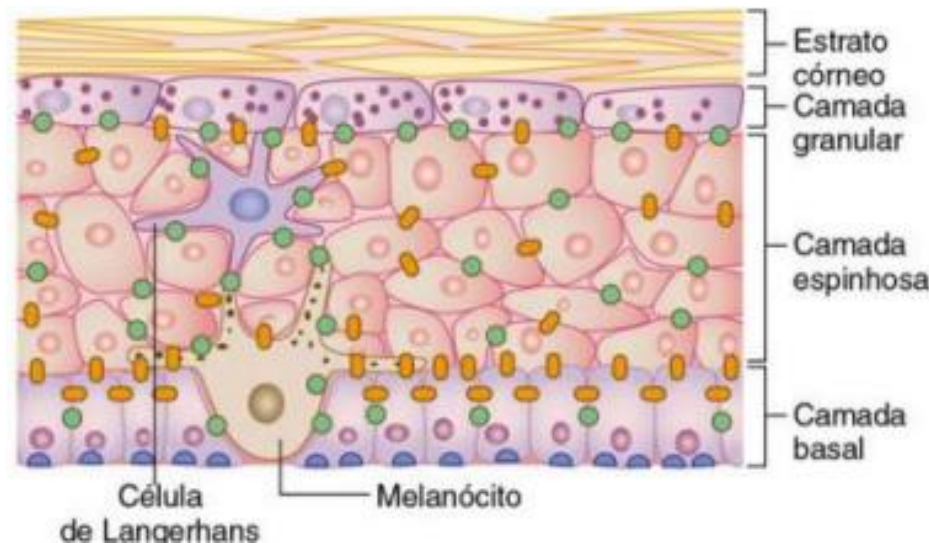
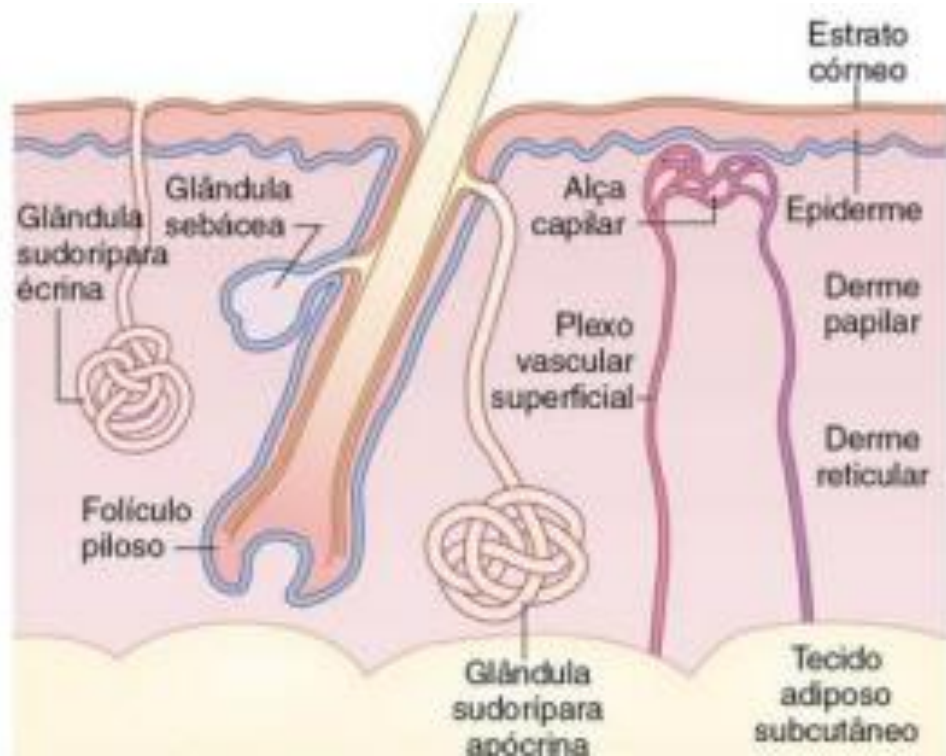


Infecções Dermatológicas

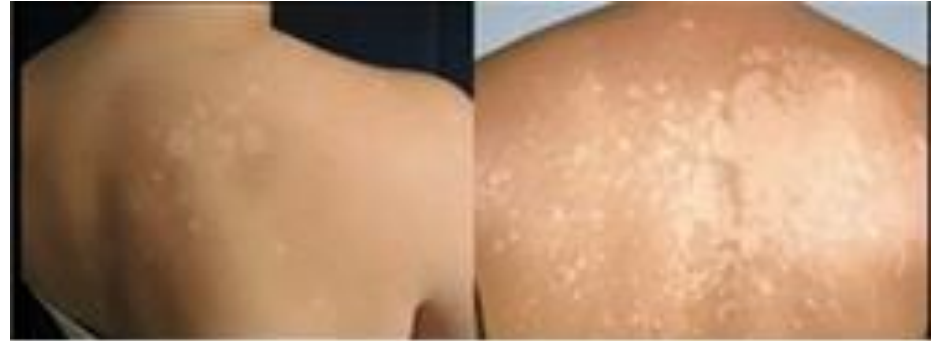Chiara Beletato

Infecções fúngicas

- Micoses



Micoses



1 - CERATOFITOSES

- **CAMADA CÓRNEA** e haste livre dos pelos
- “NÃO INFLAMA, NÃO COÇA – APENAS ESTÉTICO

PTIRÍASE VERSICOLOR

→ *Malassezia furfur*

- Local : áreas sebáceas (couro cabeludo, face, tronco superior
- Lesão: máculas confluentes, hipo/hipercrômica/eritema, descamação furfurácea.

Micoses

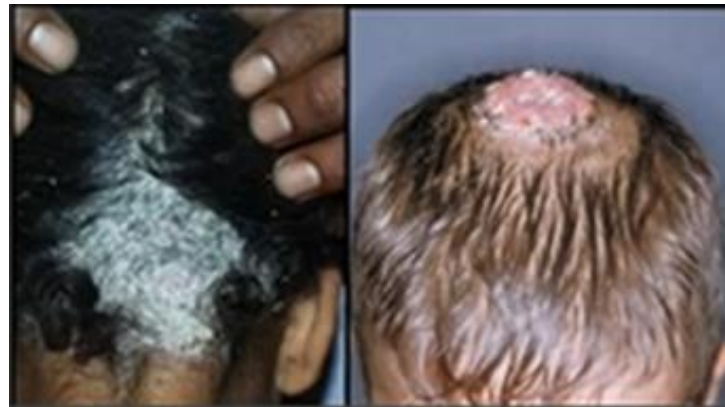2 - DERMATOFITOSSES

– Fungos - Queratinolíticos

- inflamação superficial (coça)

TÍNEA → *Microsporum, Trichophyton, Epidermophyton*

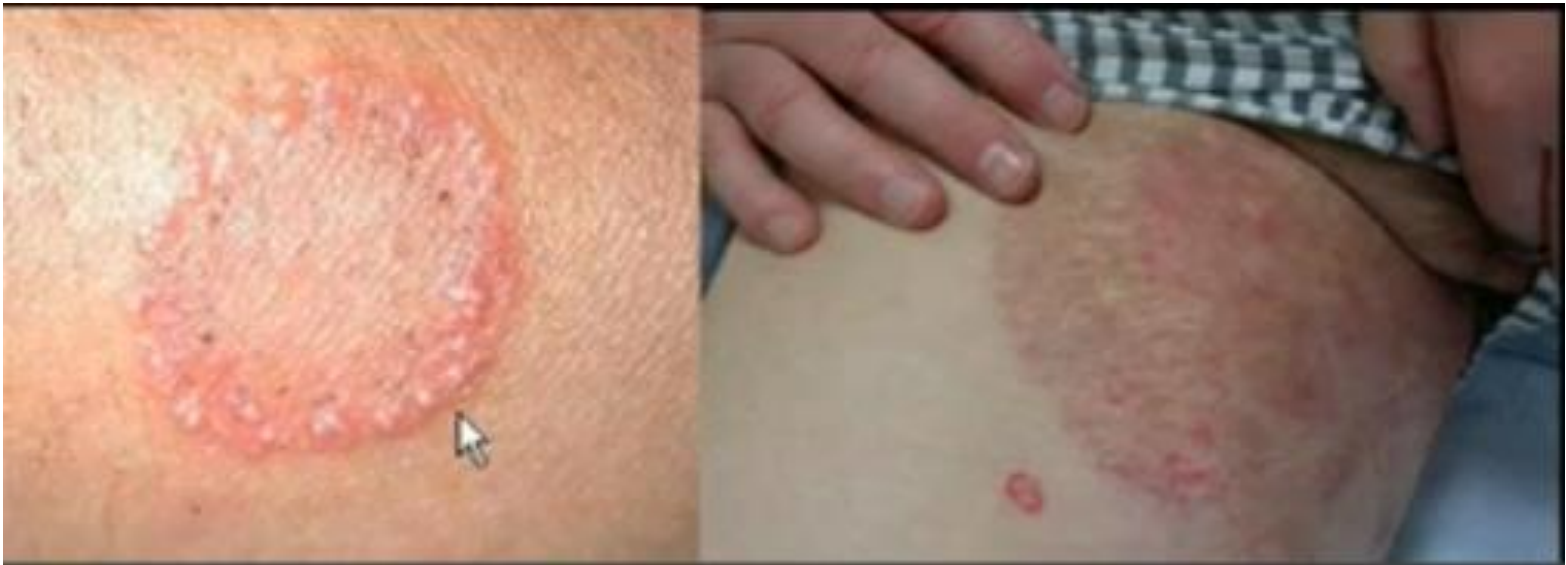→ *CAPTIS: Alopecia focal e descamativa (tonsura)/pelo quebradiço/ quérion (aguda)*



Micoses

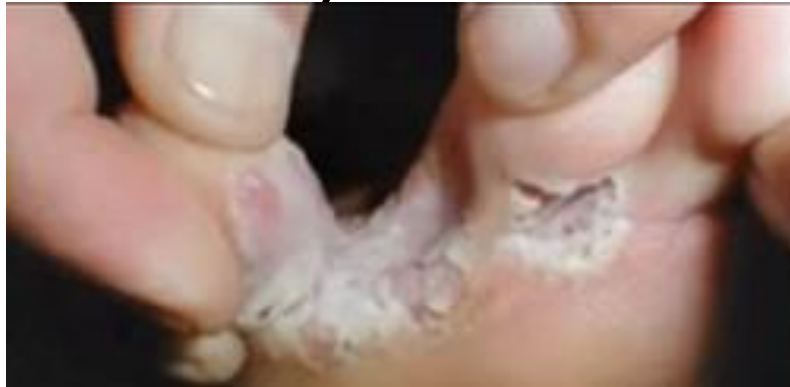→ *CORPORIS E CRURIS (inguinal)*

→ *Eritema circinado e descamativo*

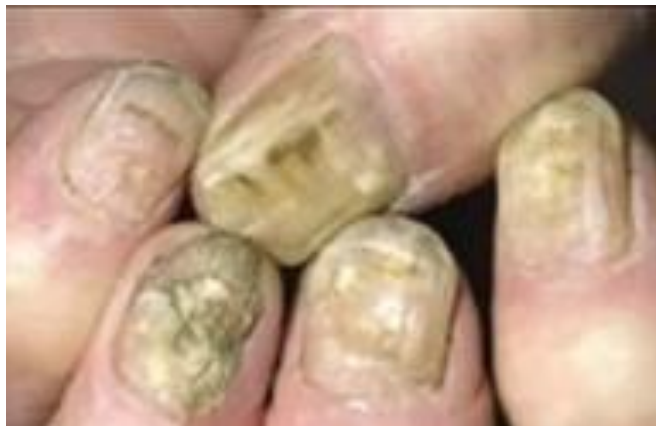

Micoses

→ *PEDIS (INTERTRIGO)*



→ *UNGUEAL (ONICOMICOSE)*



Micoses

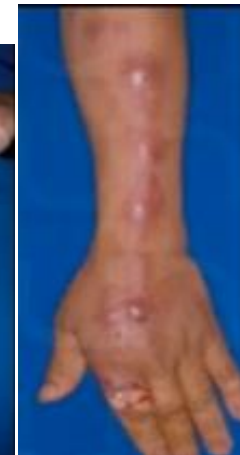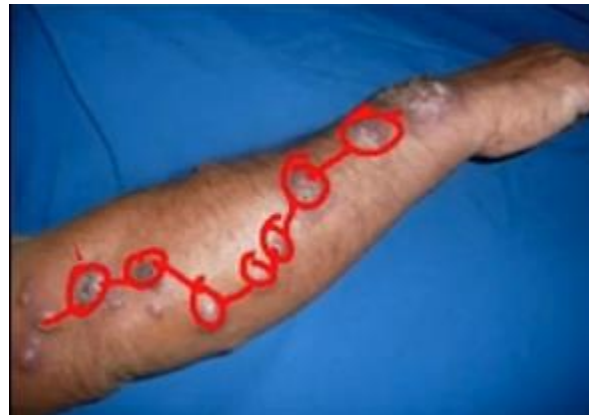3 - SUBCUTÂNEAS

- Transepidérmicas – disseminação por contiguidade linfática

ESPOROTRICOSE

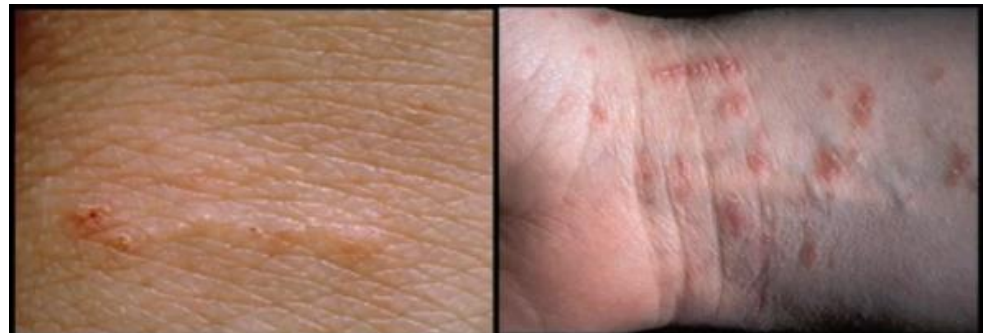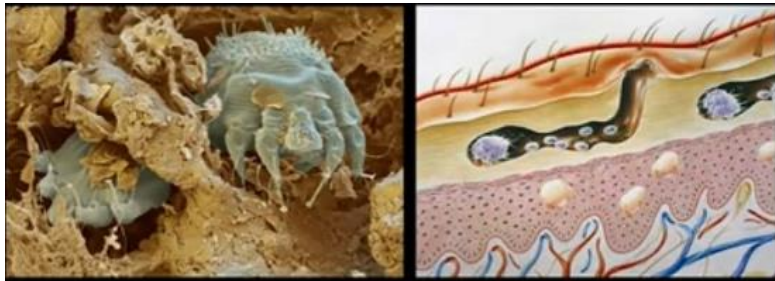Sporothrix schenckii (inoculação: jardineiro/ gatos)

- Forma cutaneolinfática (70%): nódulo ulcerativo + linfangite em “rosário”



ECTOPARASITOSE

- ESCABIOSE
 - Fêmeas - *Sarcoptes scabiei*
 - OVOPOSIÇÃO NA EPIDERME
 - **Lesão**: túnel + eminência papulocrostosa + prurido (noturno)
 - Áreas quentes: abdome, nádegas, axila, mama, interdigital
 - Lactentes: cabeça, palma, e planta (poupa fralda)



DERMATOVIROSES

- MOLUSCO CONTAGIOSO
 - Poxvirus (contato próximo interpessoal)
- **Lesão:** pápulas (0.5cm), agrupadas com umbilicação central
 - Áreas: face, tronco, MMSS, genital (adultos)
 - Associação: dermatite atópica

