

TCE

Chiara Beletato

# ECG – relembrando

			Parâmetro	Resposta obtida	Pontuação
Abertura ocular	Espontânea	4 pontos	Abertura ocular	Espontânea	4
	Por Estimulo Verbal	3 pontos		Ao estímulo sonoro	3
	Por Estimulo A Dor	2 pontos		Ao estímulo de pressão	2
	Sem Resposta	1 ponto		Nenhuma	1
Resposta verbal	Orientado	5 pontos	Resposta verbal	Orientada	5
	Confuso (Mas ainda responde)	4 pontos		Confusa	4
	Resposta Inapropriada	3 pontos		Verbaliza palavras soltas	3
	Sons Incompreensíveis	2 pontos		Verbaliza sons	2
	Sem Resposta	1 ponto		Nenhuma	1
Resposta motora	Obedece Ordens	6 pontos	Resposta motora	Obedece comandos	6
	Localiza Dor	5 pontos		Localiza estímulo	5
	Reage a dor mas não localiza	4 pontos		Flexão normal	4
	Flexão anormal – Decorticação	3 pontos		Flexão anormal	3
	Extensão anormal - Decerebração	2 pontos		Extensão anormal	2
	Sem Resposta	1 ponto		Nenhuma	1

# ECG

- Avaliar o TCE – Classificação?
  - Leve
    - 13 – 15
  - Moderado
    - 9 – 12
  - Grave:
    - < 8

Glasgow **p** = ECG –RP

Ambas pupilas reagem: 0

Uma pupila reage: 1

Nenhuma pupila reage: 2

# Trauma Cranioencefálico - TCE

- Lesão cerebral difusa
  - Concussão
    - Perda súbita da consciência que melhora
      - Dura menos 6h
  - Lesão axonal difusa
    - Perda súbita e duradoura da consciencia
    - Cd: Suporte
- **Lesão cerebral focal**
  - Hematomas
    - Extra ou epidural
    - Subdural

# Neuroanatomia básica

- Calota craniana

Espaço epidural ou extradural

ARTÉRIA MENINGEA

- Dura máter

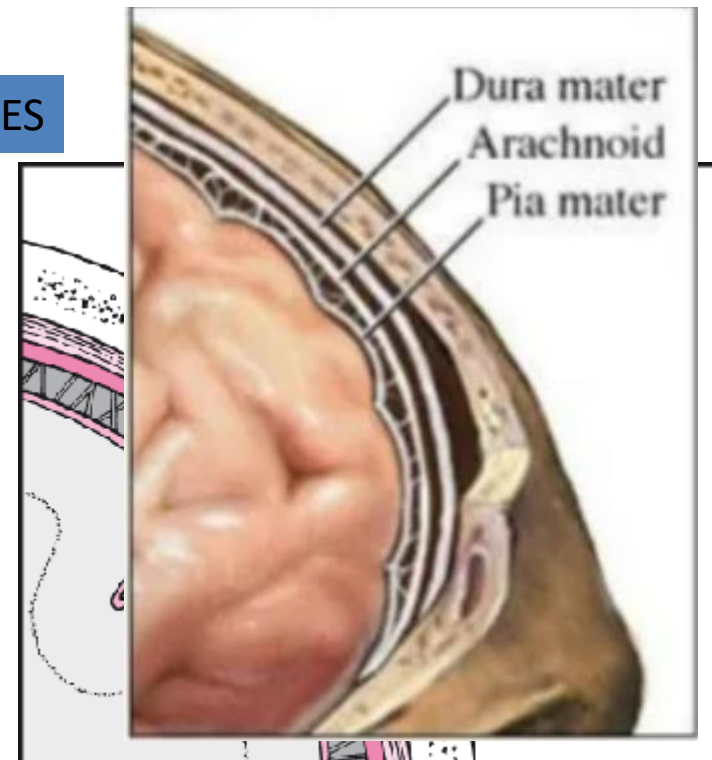
Espaço subdural

VEIAS PONTES

- Aracnóide

Espaço subaracnoideo

- Piamater



# Lesão cerebral focal → Hematomas

	Subdural	Epidural
Local	Espaço subdural	Espaço epidural
Vaso lesado	V. Ponte	A. Meningea
Frequência Fatores de risco	+ comum atrofia cortical ( idoso, alcoólatra)	+ raro – trauma intenso osso temporal
Clinica	Progressivo	<b>Intervalo lúcido</b>
Imagem	Crescente	biconveco

