

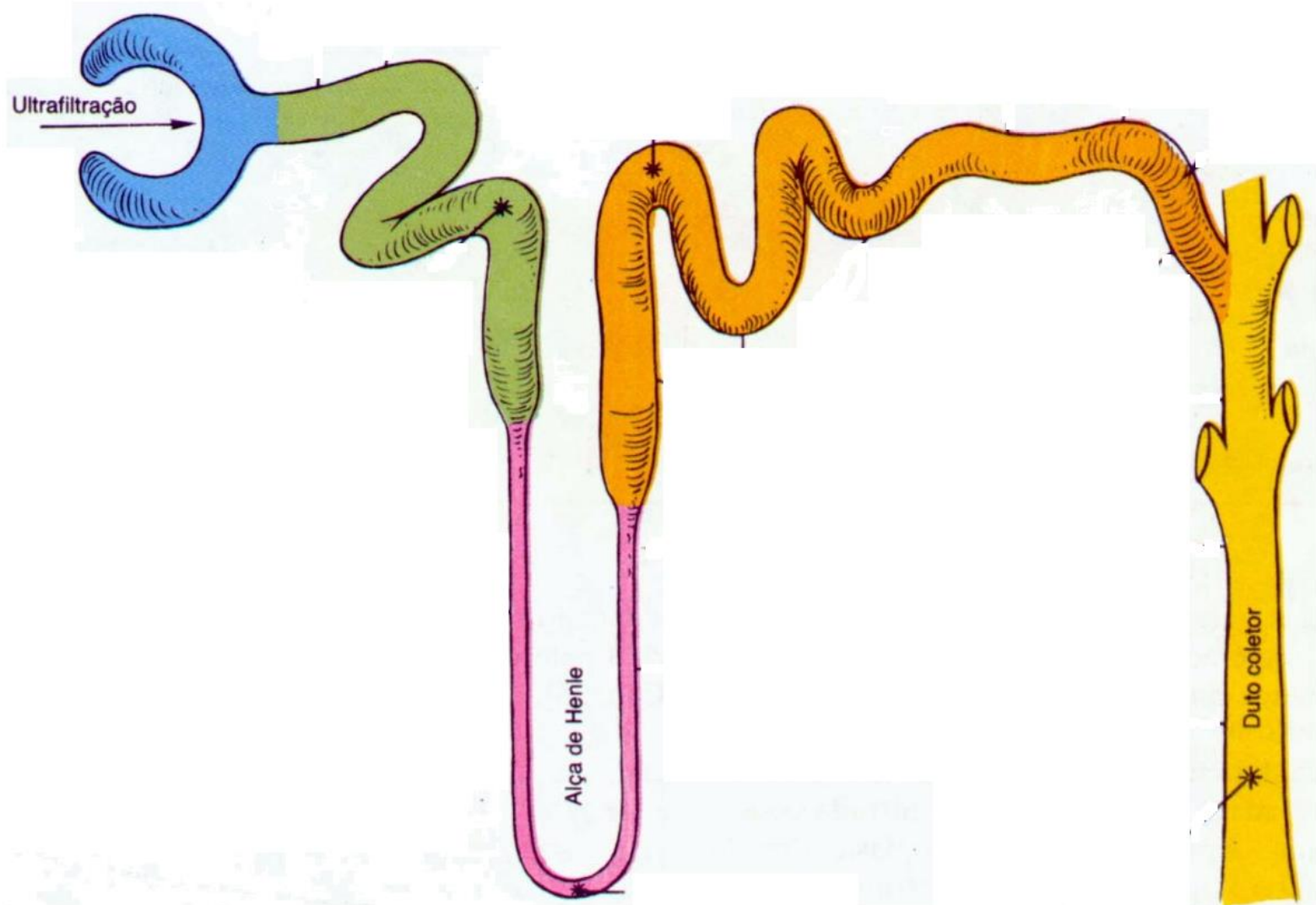
# Doenças Tubulares

Chiara Beletato

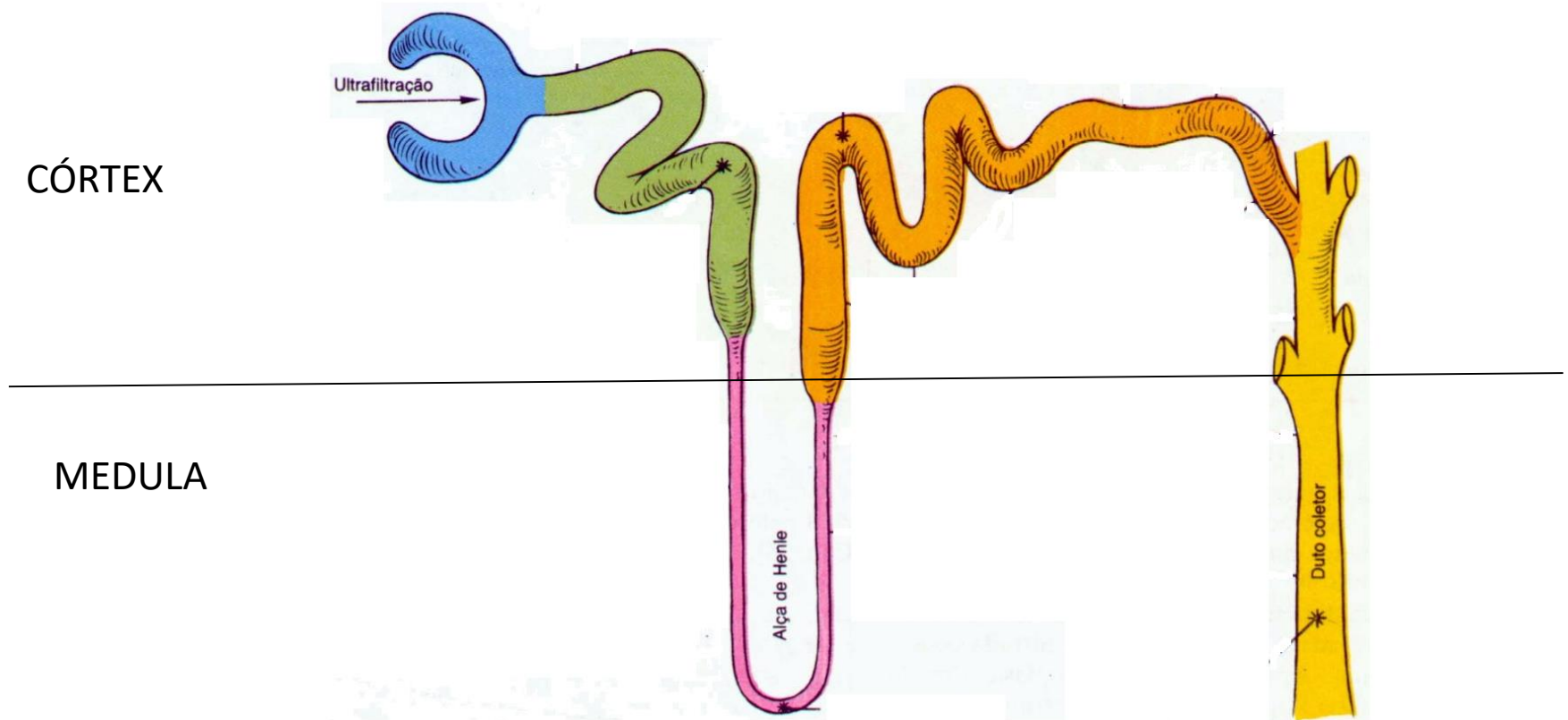
# Doenças Tubulointersticial

- Doenças Tubulointersticial
  - 1) Distúrbios Tubulares Específicos**
  - 2) Necrose de Papila**
  - 3) Nefrite intersticial aguda
  - 4) Necrose Tubular Aguda

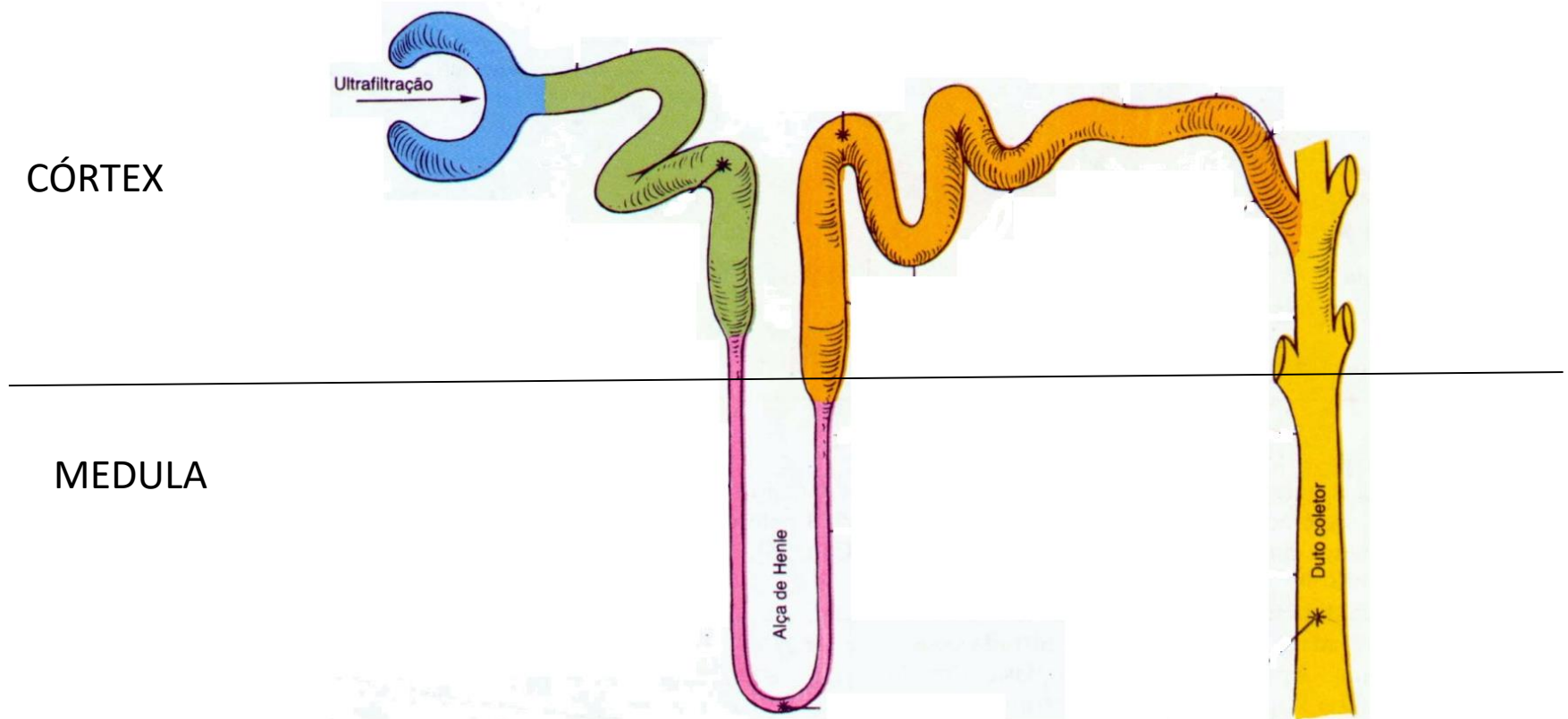
# Distúrbios Tubulares Específicos



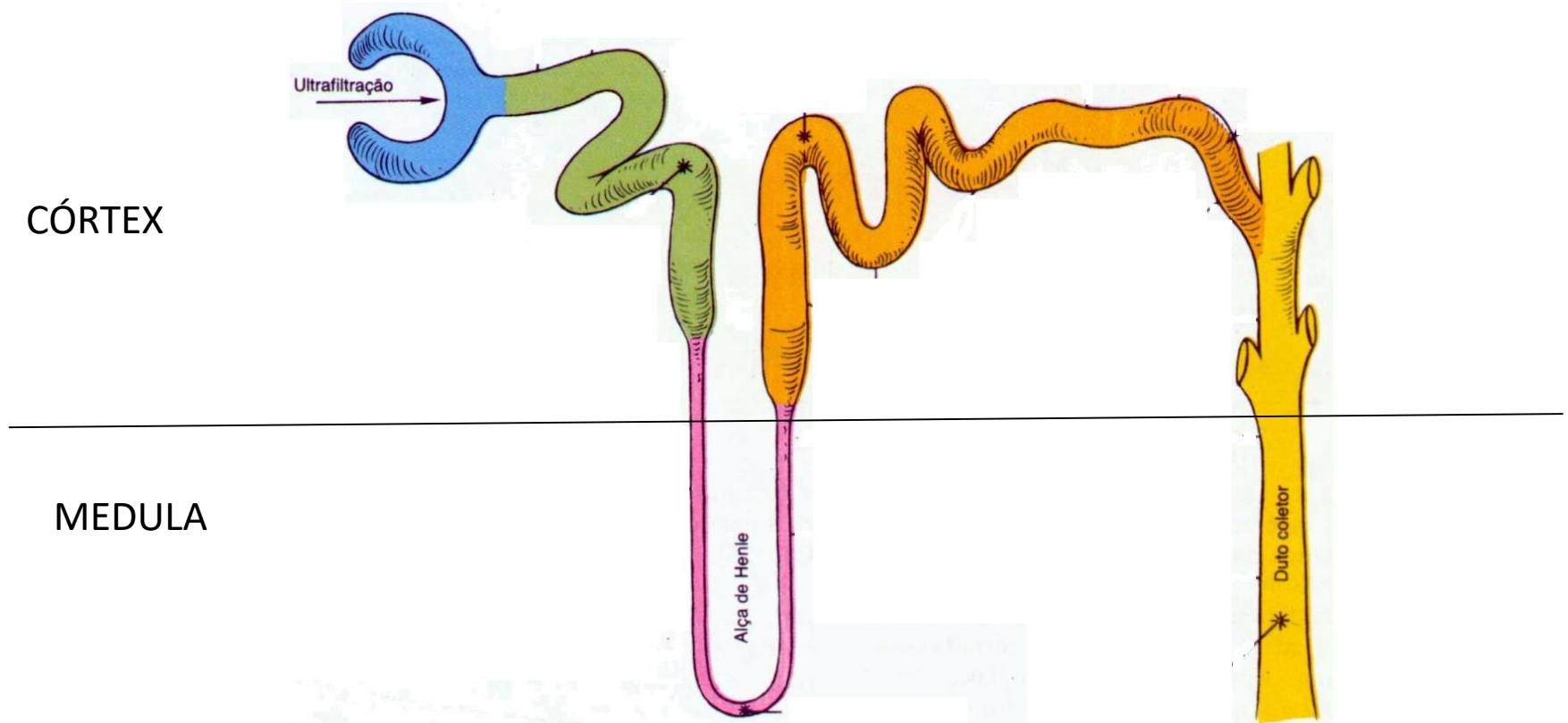
# Tubulo Contorcido Proximal



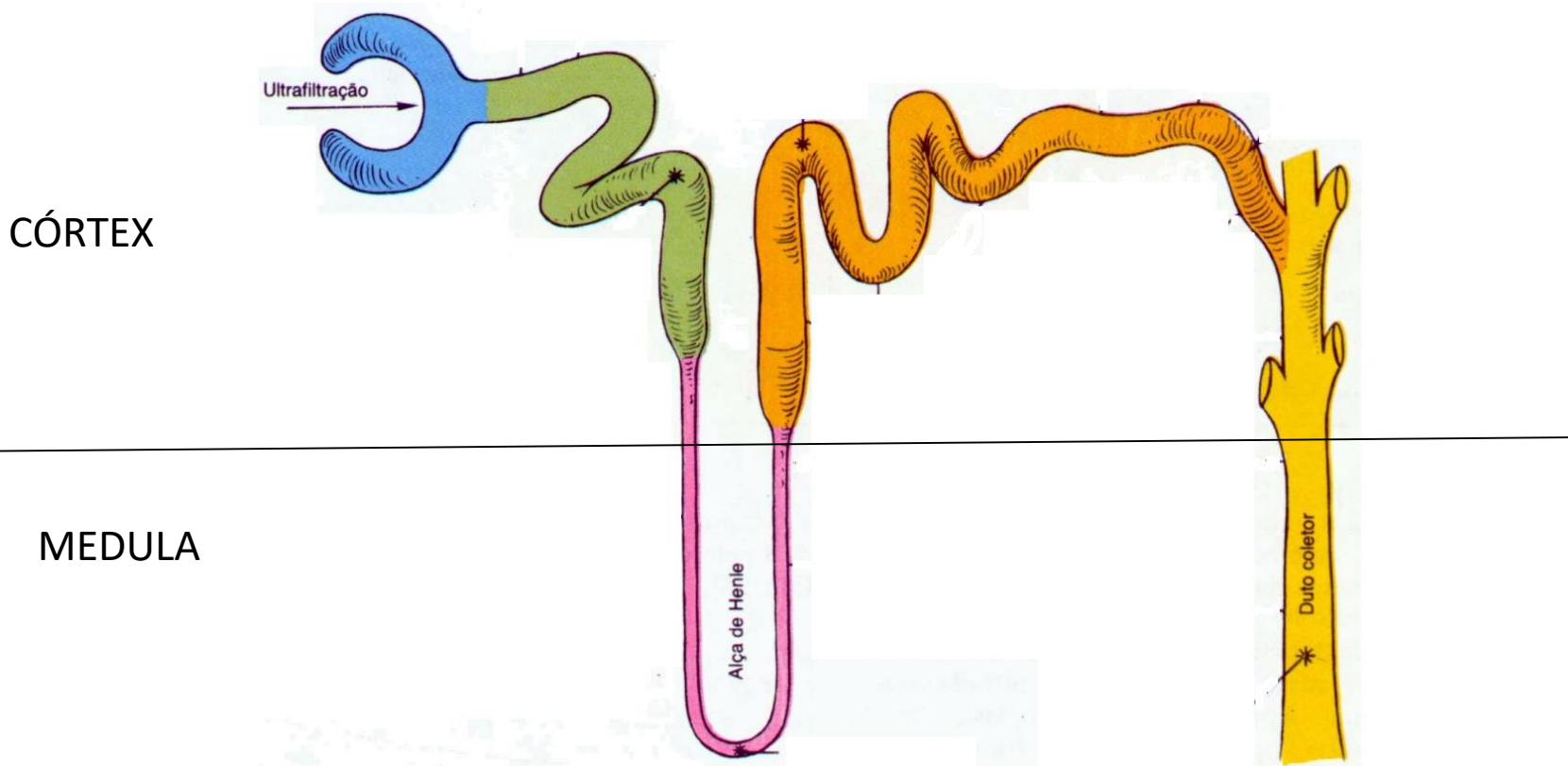
# Alça de Henle



# Túbulo Contorcido Distal



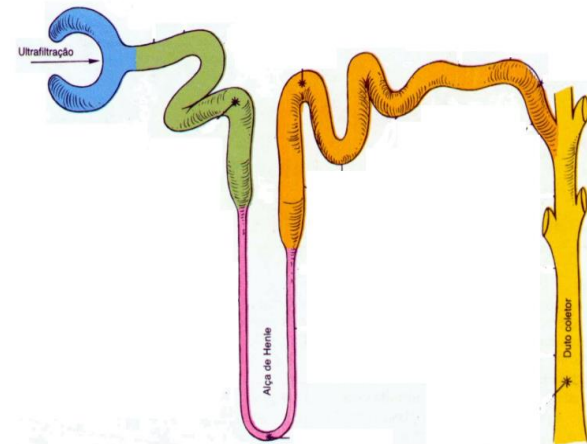
# Tubo Coletor



# DISTÚRBIOS TUBULARES ESPECÍFICOS

## TÚBULO CONTORCIDO PROXIMAL

- Glicose
  - Glicosúria renal
- Bicarbonato
  - ACIDOSE TUBULAR RENAL ( tipo 2)

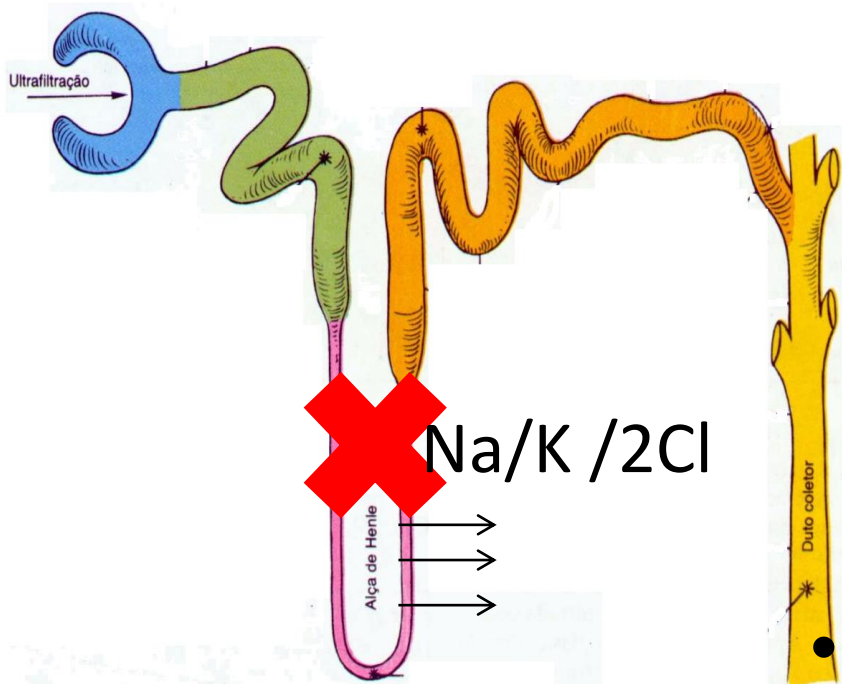


**FALHA GENERALIZADA: SÍNDROME DE FANCONI**



# Distúrbios Tubulares Específicos

## ALÇA DE HENLE



– Poliúria

– HipoK + Alcalose

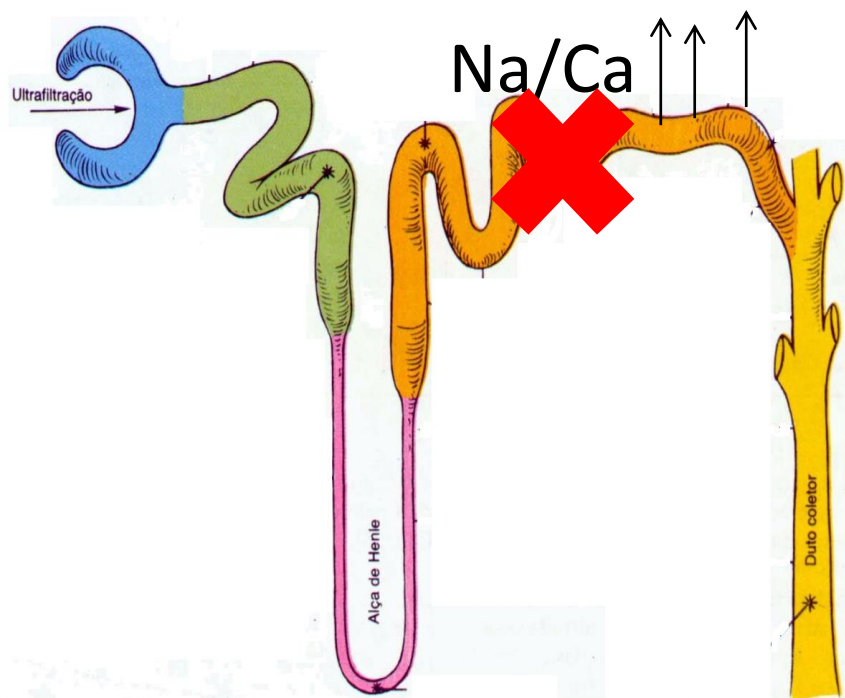
### • CAUSAS

– Síndrome de Bartter

– Furosemida ( Lasix)

# Distúrbios Tubulares Específicos

## Túbulo Contorcido Distal



– Hipocalciúria

– HipoK + Alcalose

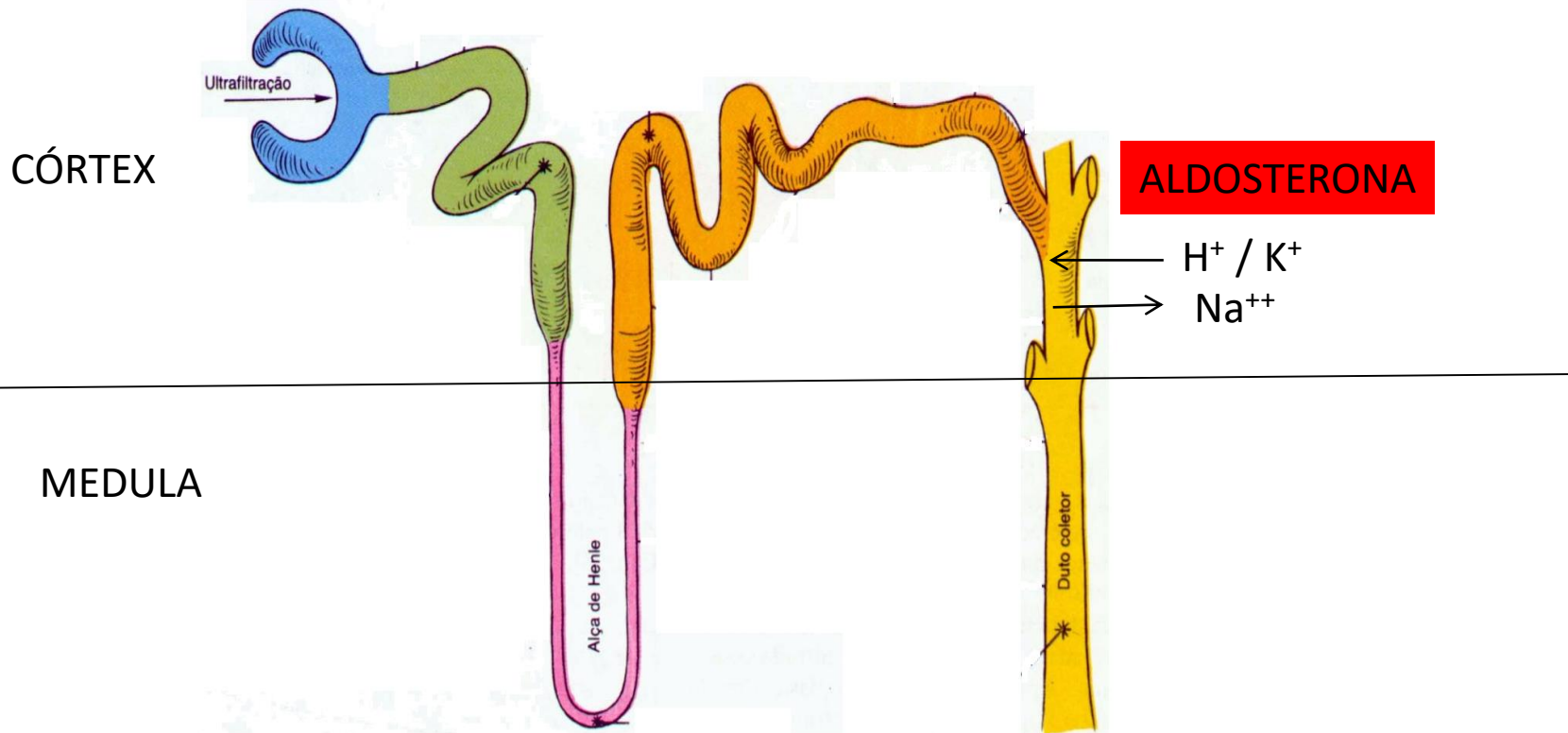### • CAUSAS

– Síndrome de Gitelman

– Tiazídico

# Distúrbios Tubulares Específicos

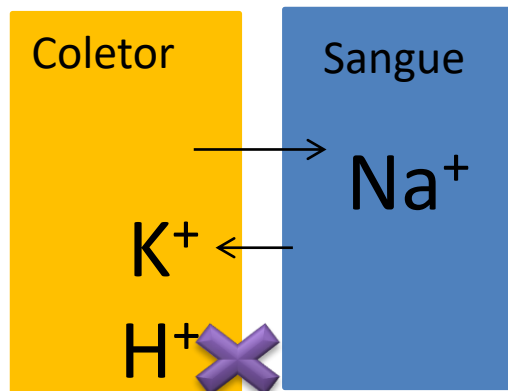
## Túbulo coletor CORTICAL



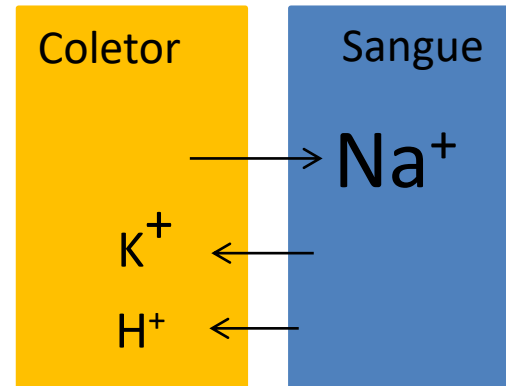
# Distúrbios Tubulares Específicos

## Túbulo coletor CORTICAL

ACIDOSE TUBULAR  
RENAL ( TIPO 1 – DISTAL)



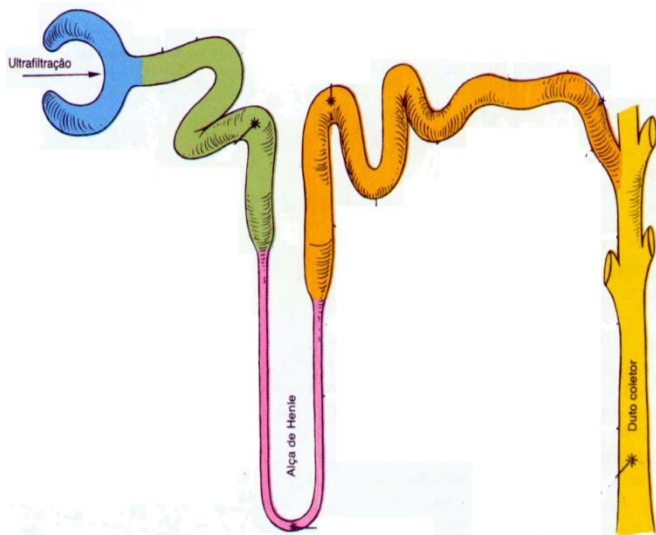
ACIDOSE TUBULAR  
RENAL ( TIPO 4))



# Distúrbios Tubulares Específicos

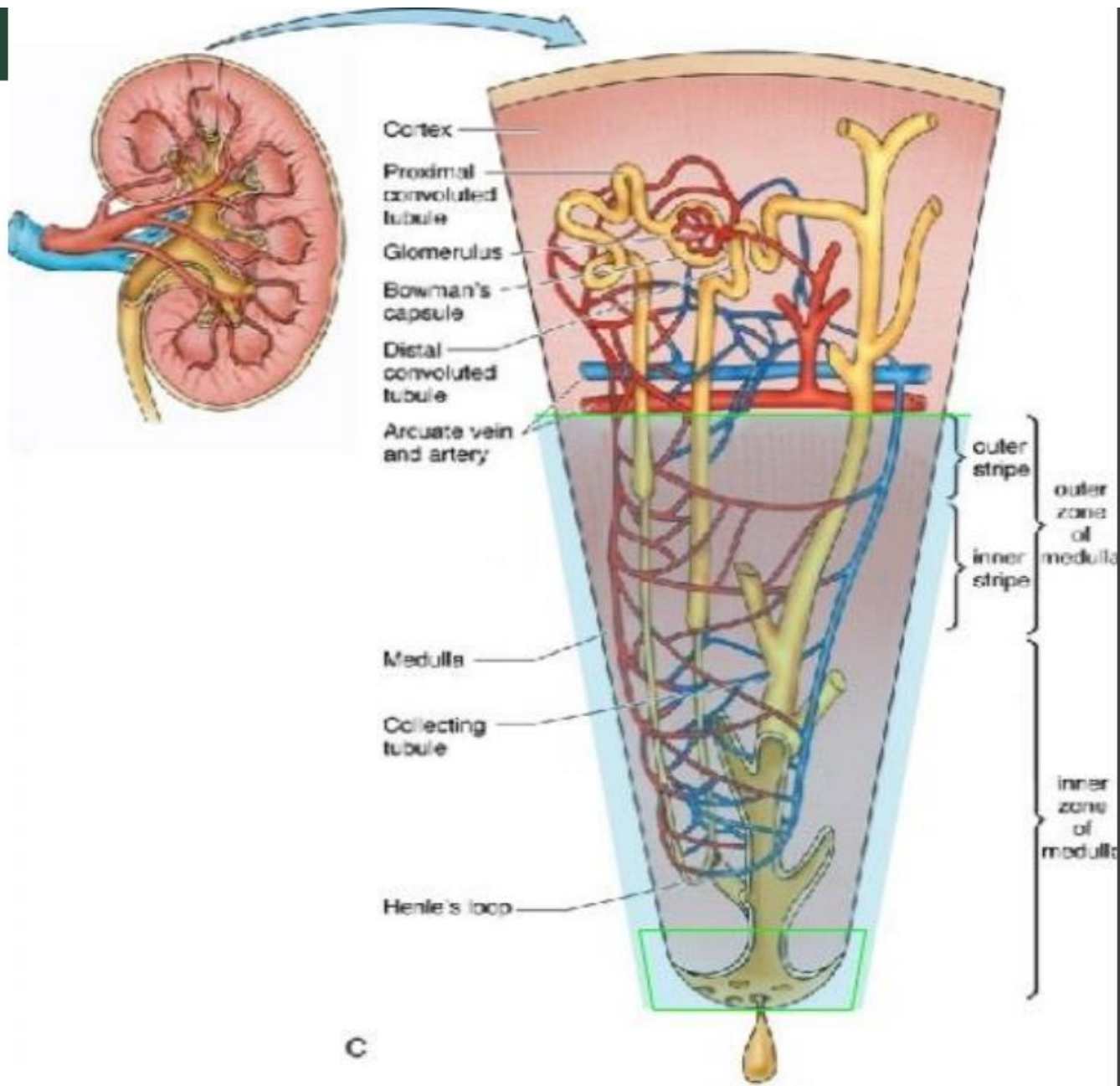
## Túbulo Coletor Medular

- ADH: reabsorve água/ concentra urina
  - Coletor resistente ao ADH



# Doenças Tubulointersticial

- Doenças Tubulointersticial
  - 1) **Distúrbios Tubulares Específicos**
  - 2) **Necrose de Papila**
  - 3) Nefrite intersticial aguda
  - 4) Necrose Tubular Aguda



ed  
lyces

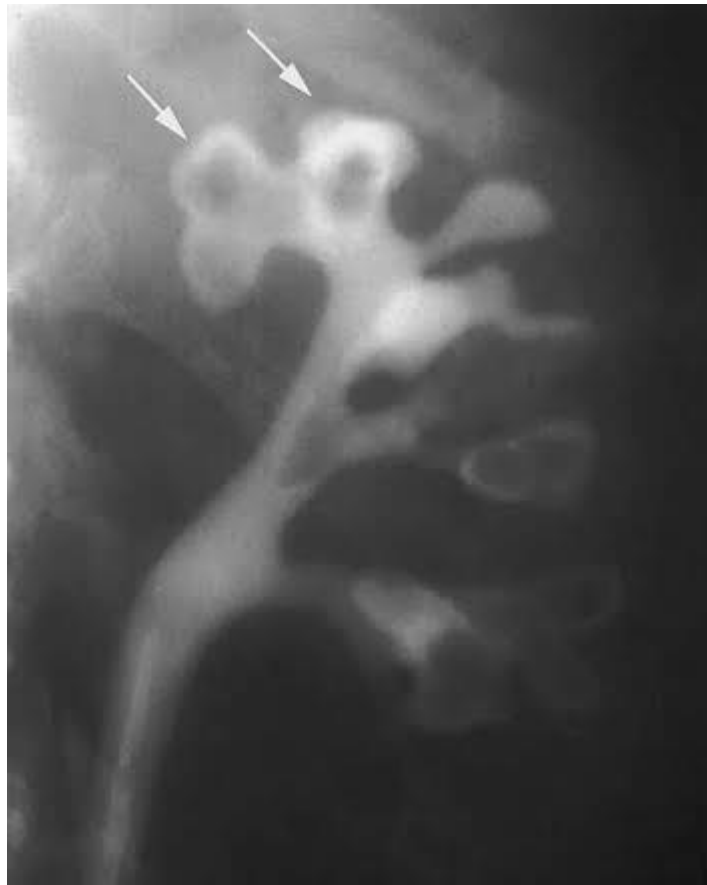C

# Necrose de Papila

- Quadro Clínico
  - Dor Lombar ( “cálculo” )
  - Hematúria
  - Febre
- Diagnóstico Diferencial:
  - Nefrolitíase
  - Pielonefrite



# Necrose de Papila



# Necrose de Papila

- Causas
  - Pielonefrite
  - Hemoglobinopatias
  - Obstrução Urinária
  - DM
  - Analgésicos