

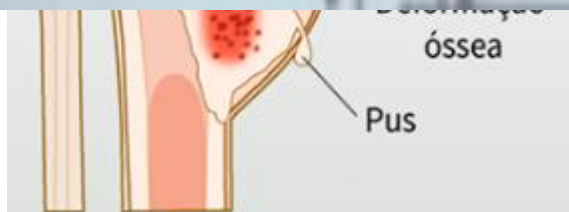
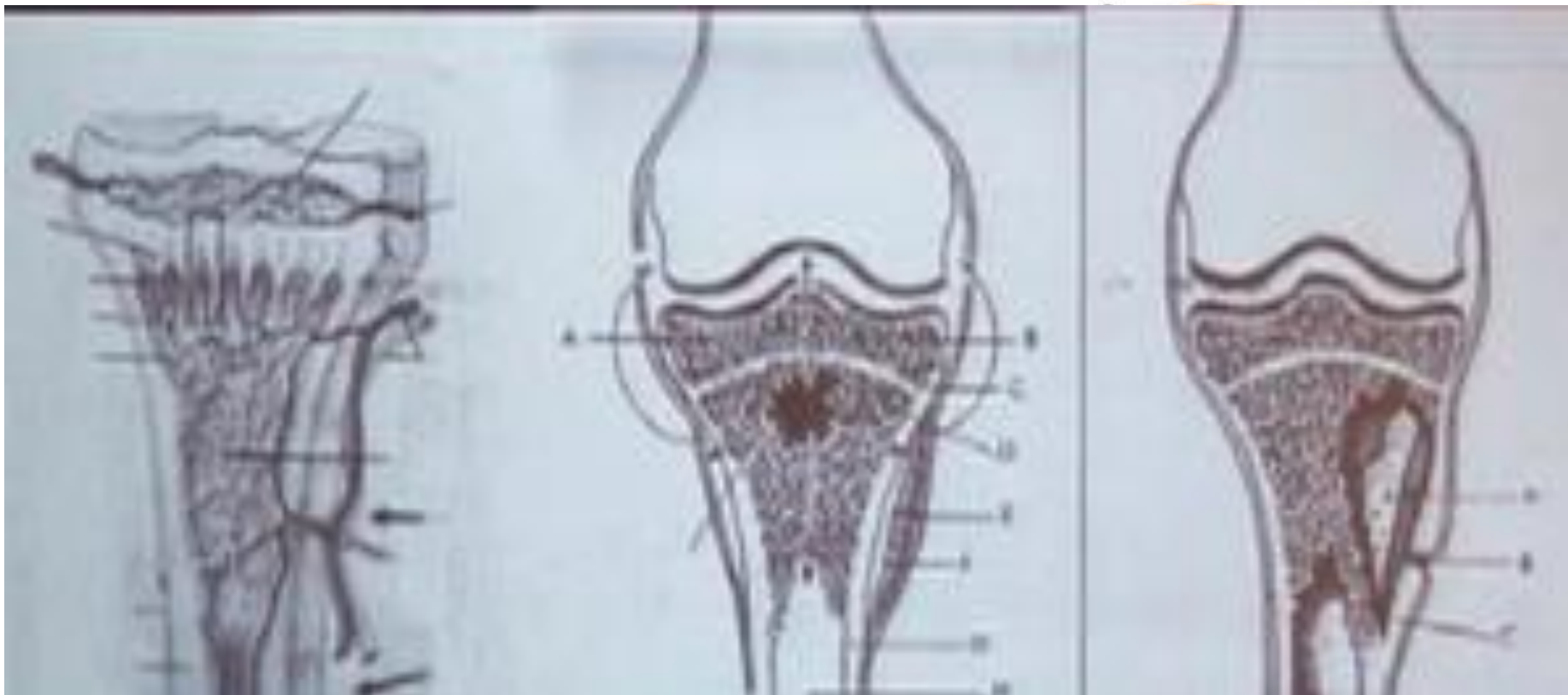# Osteomielite e Artrite Séptica

Chiara Beletato

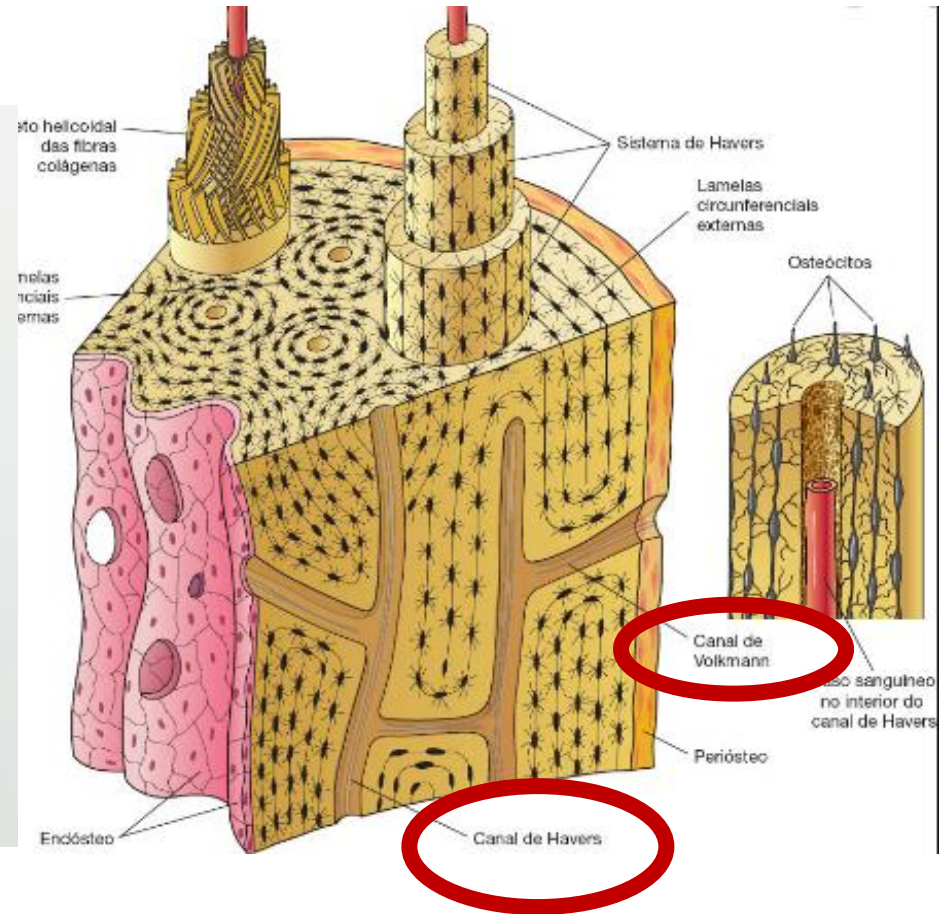
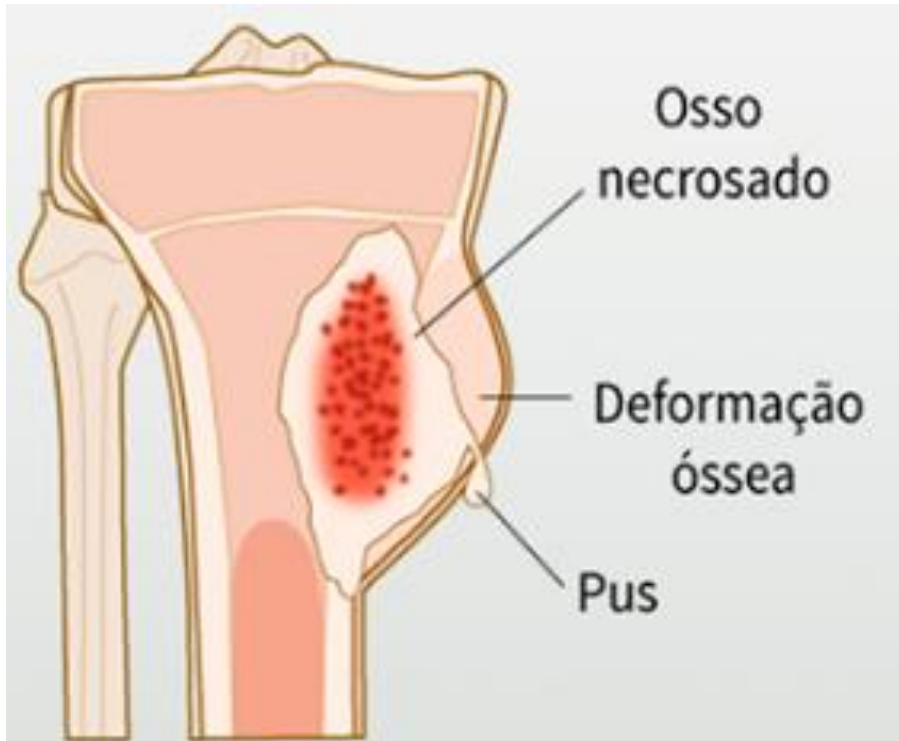# Osteomielite

- Infecção bacteriana do osso
- Tipos
  - Contiguidade ( pé diabético, Fx exposta, cirurgia, celulite) – 80%
  - Hematogênica (mais comum em criança).

# Osteomielite



# Osteomielite



# Osteomielite

- Etiologia
  - RN: *S. aureus*, Estreptococos do grupo B e bacilos G negativo
  - 2 meses a 3 anos: *S. aureus* e *H. influenza* ( 10%)
  - > 3 anos: *S. aureus*
  - Anemia falsiforme: *Salmonela* e *S. aureus* \*\*
  
- 90% *S. aureus*

# Osteomielite

- Quadro clínico

- Dor óssea importante + sinais de inflamação na extremidade do osso

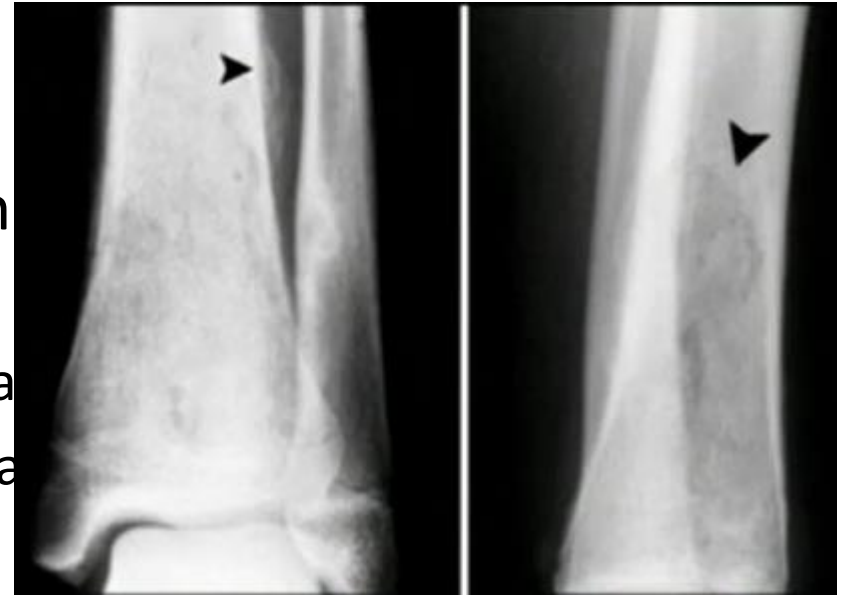
- Febre, queda do estado geral
- Dor pontual - “One Finger Pain”

- Laboratório

- específico de infecção bacteriana ( leucocitose, PCR, VHS)

- Radiológico

- Fase inicial normal
- Tardia → periostite



ELEVAÇÃO E ESPESSAMENTO PERIÓSTEO ( PERIOSTITE)

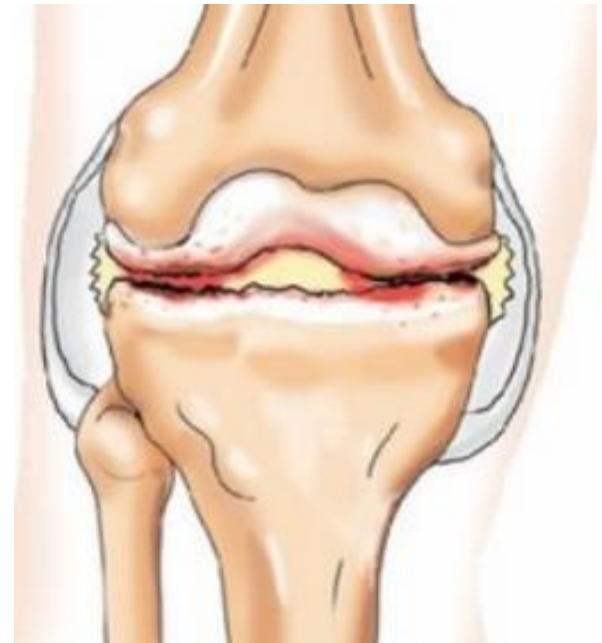
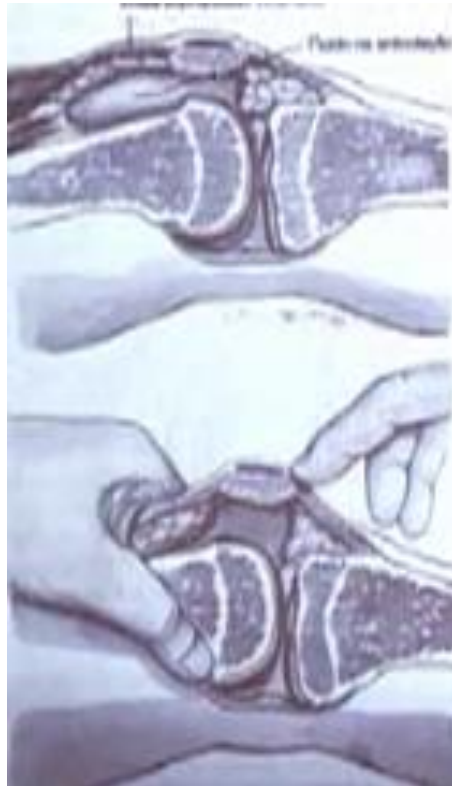LESÃO LÍTICA – CAVIDADE HIPERTRANSPARENTE

# Osteomielite

- Complicações
  - Sepses
  - Artrite séptica

# Artrite Séptica

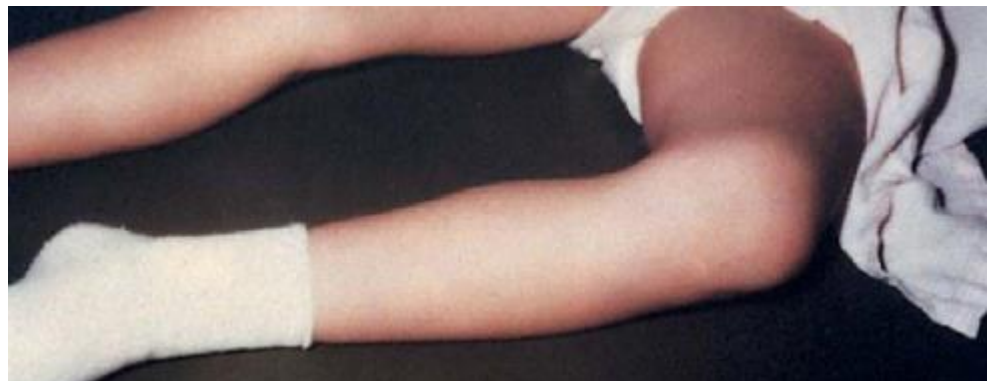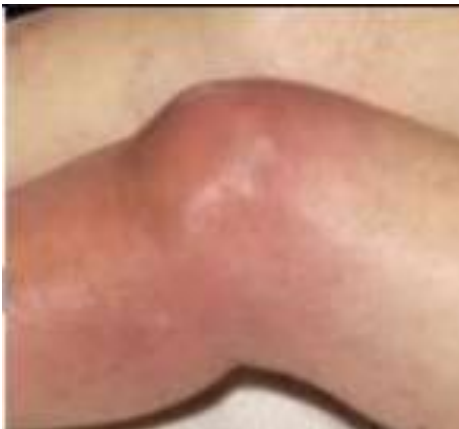- Conceito
  - Infecção bacteriana dentro da articulação





# Artrite Séptica

- Diagnóstico Clínico
  - Dor
  - Posição de defesa ( cápsula articular atinge maior volume)
  - Sinais flogísticos
  - **Limitação do movimento**



# Referências Bibliográficas

- Ortopedia e traumatologia – Geraldo da Rocha Motta filho e Tarcísio Eloy
- Trauma Ortopédico - Gerenciando Fraturas de Emergência - Timothy O White
- GOLDMAN, Lee; AUSIELLO, Dennis. Cecil Medicina Interna. 25. ed. SaundersElsevier, 2012