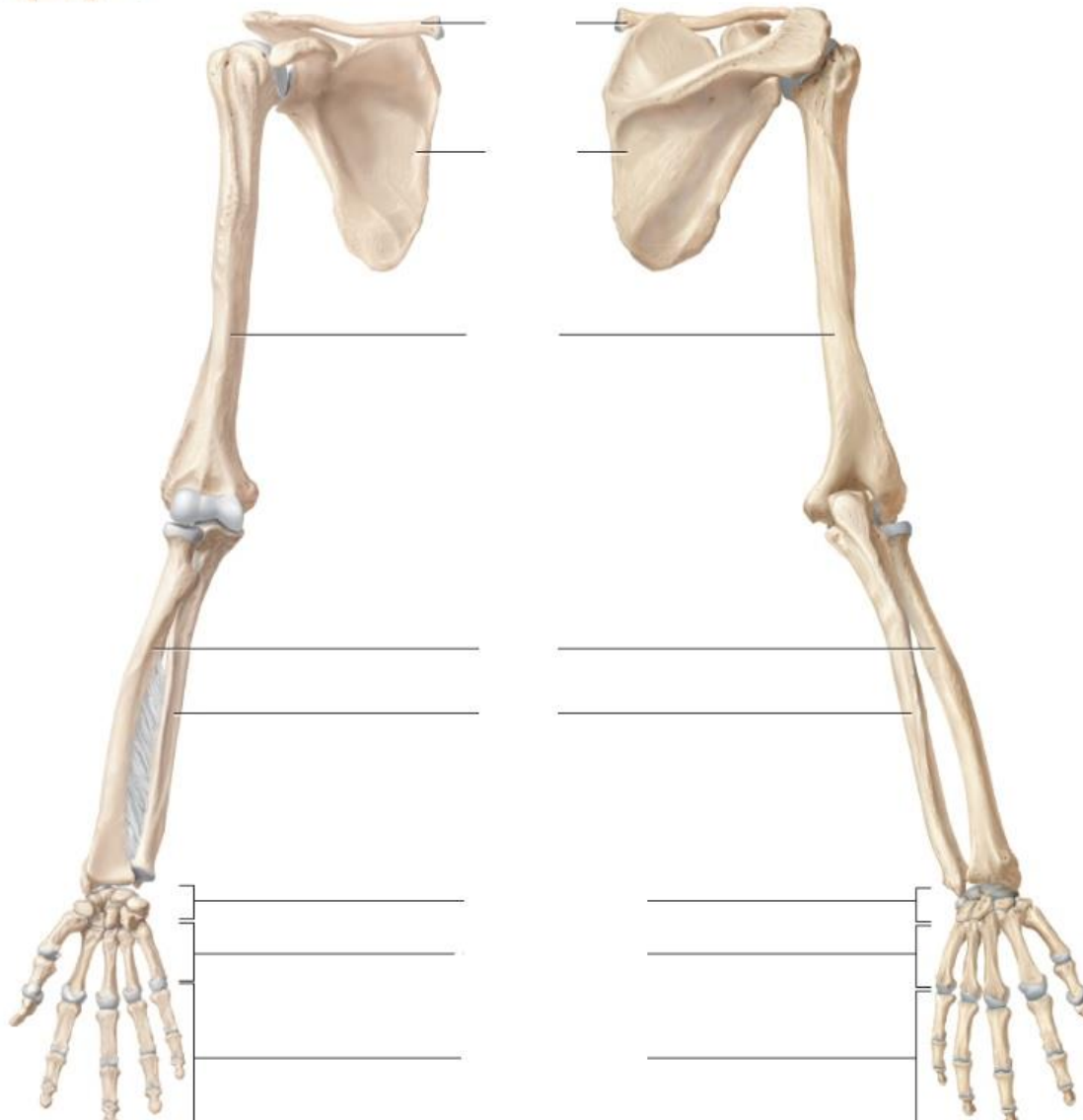
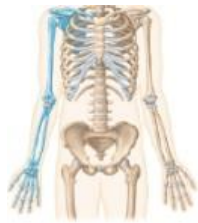

ANATOMIA → ESQUELETO APENDICULAR

SP1 - ROTEIRO PRÁTICO → MEMBRO SUPERIOR

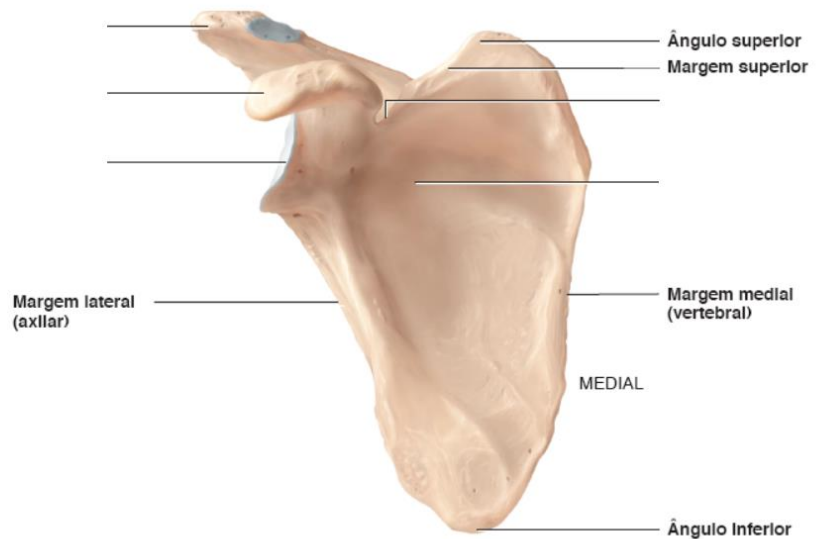
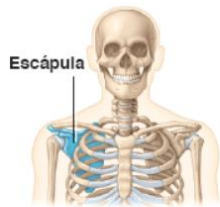Nomei os ossos abaixo:



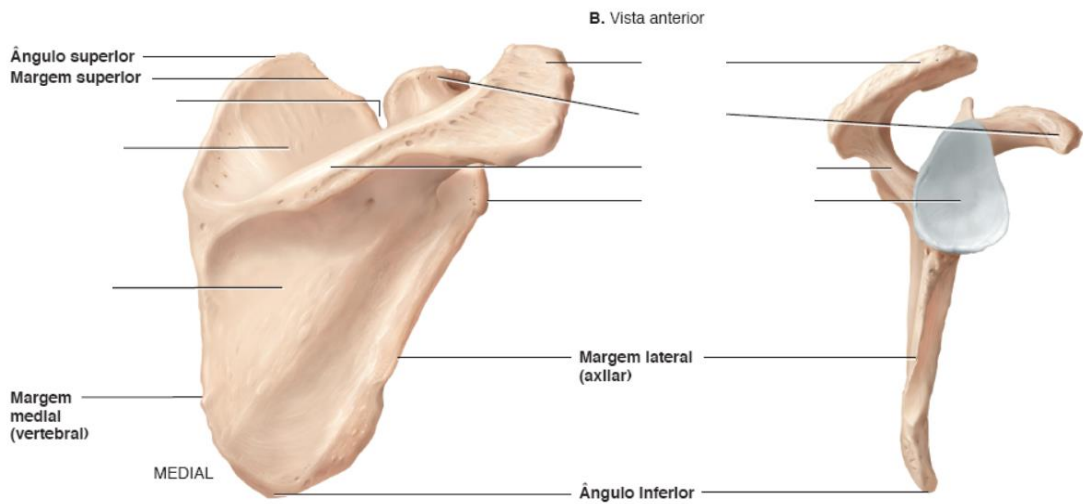
Nomei os acidentes anatômico conforme o roteiro abaixo:

Escápula

- 1- Espinha da escápula
- 2- Fossa supra – espinal
- 3- Fossa infra – espinal
- 4- Fossa subescapular
- 5- Processo coracóide
- 6- Cavidade glenoidal
- 7- Incisura da escápula
- 8- Acrômio



A. Vista anterior

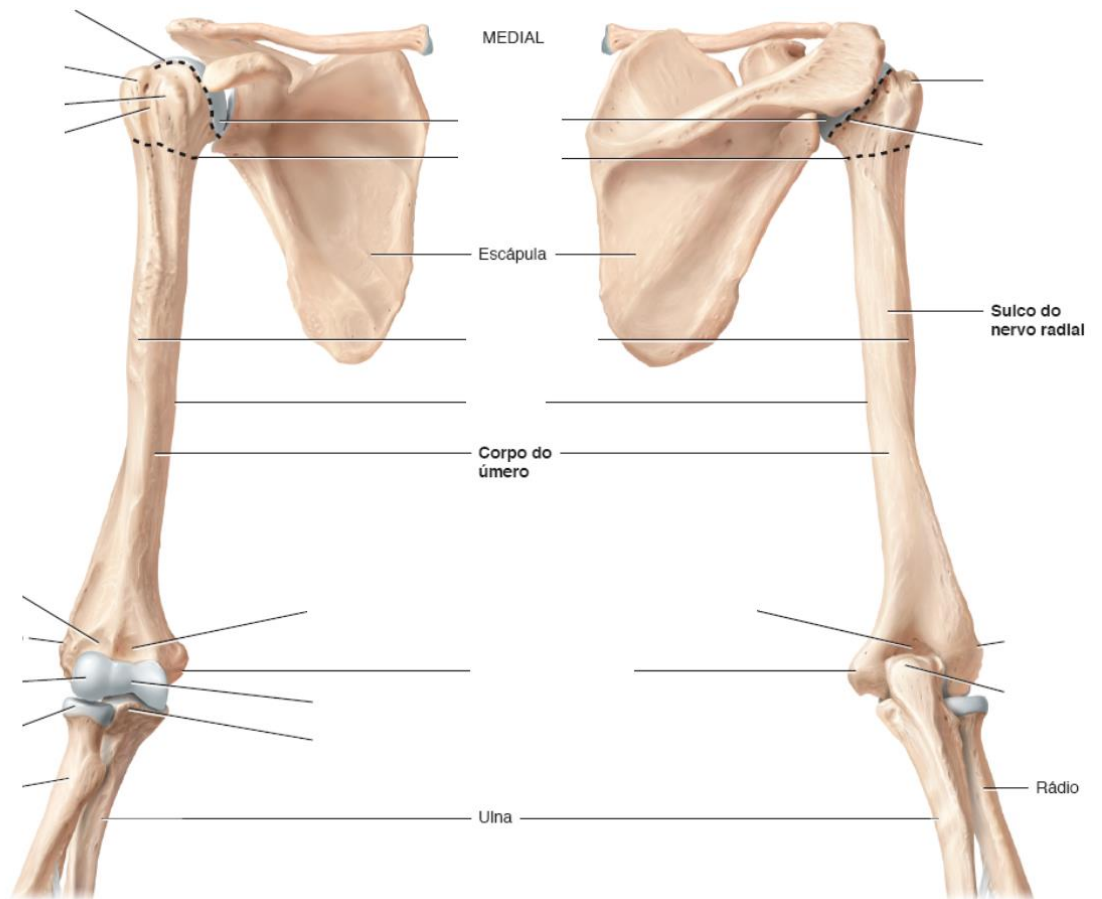


C. Vista posterior

D. Vista lateral

Úmero

- 1- Cabeça do úmero
- 2- Colo anatômico
- 3- Tubérculo maior
- 4- Tubérculo menor
- 5- Sulco intertubercular
- 6- Colo cirúrgico
- 7- Tuberosidade para o músculo deltoide
- 8- Capítulo do úmero
- 9- Tróclea do úmero
- 10- Epicôndilo medial
- 11- Epicôndilo lateral
- 12- Fossa coronóidea
- 13- Fossa do olécrano

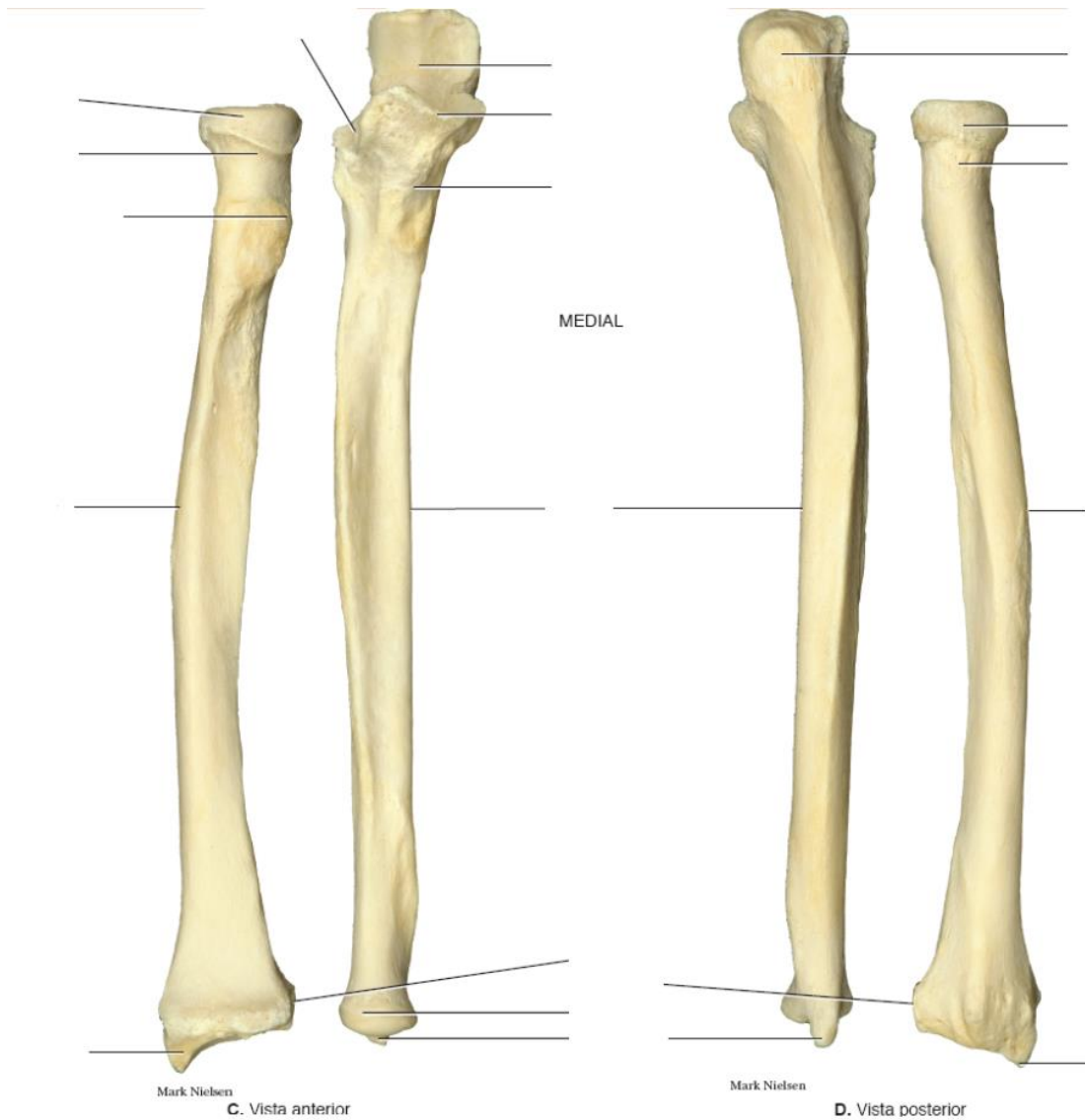


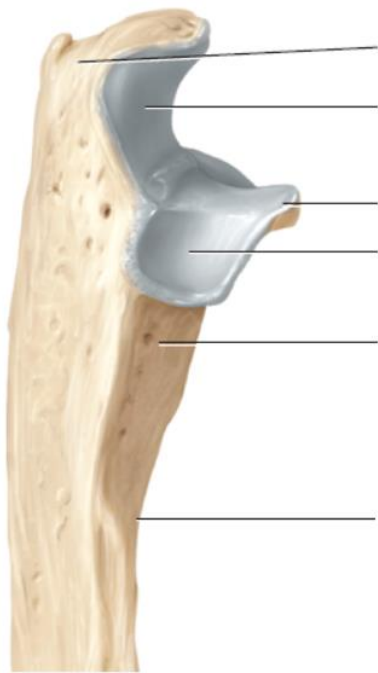Rádio

- 1- Cabeça do rádio
- 2- Colo do rádio
- 3- Tuberosidade do rádio
- 4- Processo estiloide do rádio
- 5- Incisura ulnar
- 6- Tubérculo dorsal

Ulna

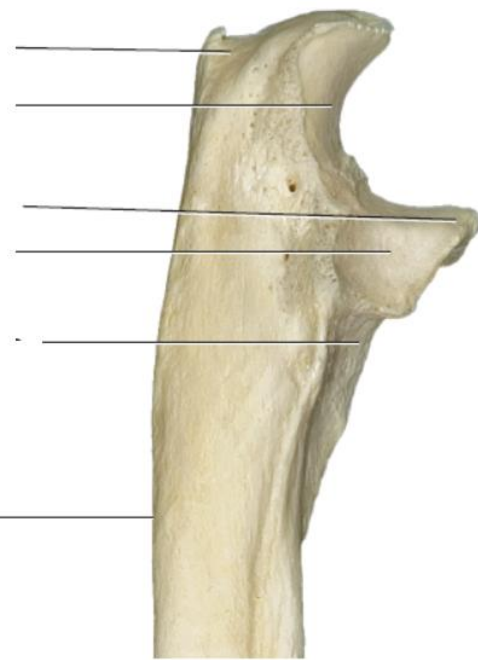
- 1- Olecrano
- 2- Incisura troclear
- 3- Processo coronoide
- 4- Incisura radial
- 5- Cabeça da ulna
- 6- Processo estiloide da ulna





F.

Vista lateral da extremidade proximal



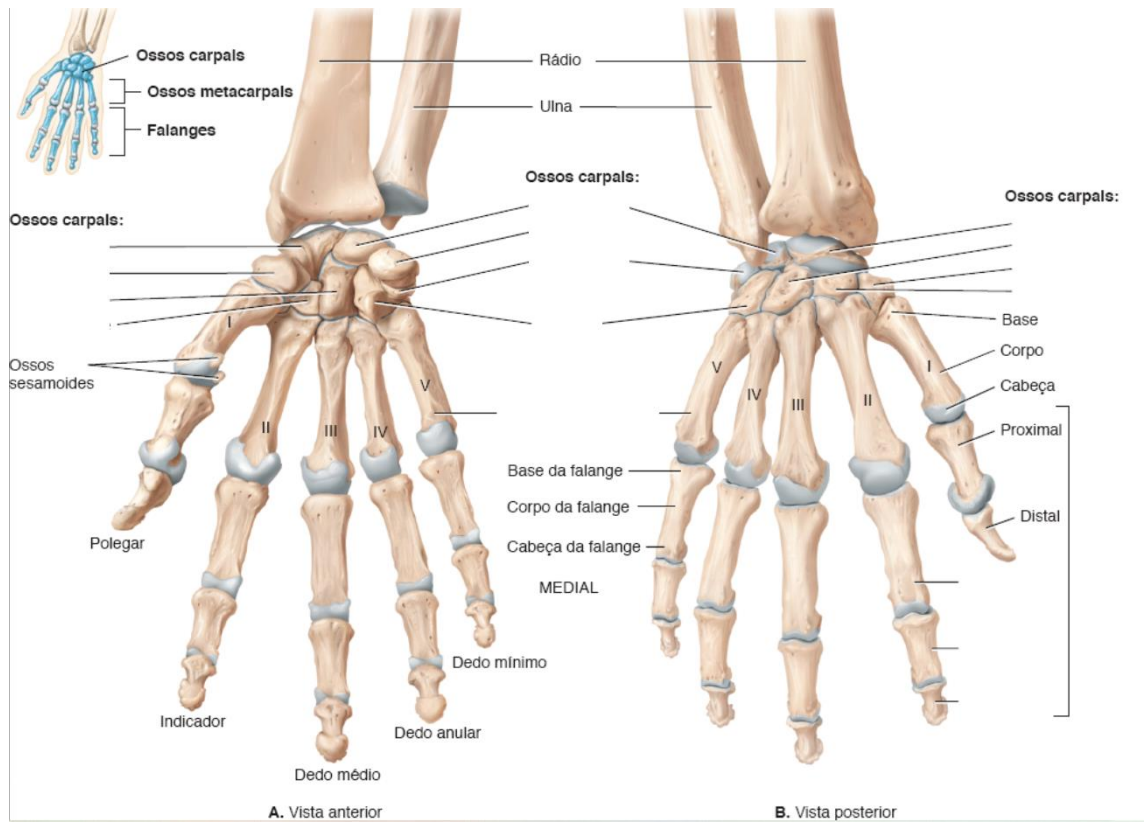
Mark Nielsen

G.

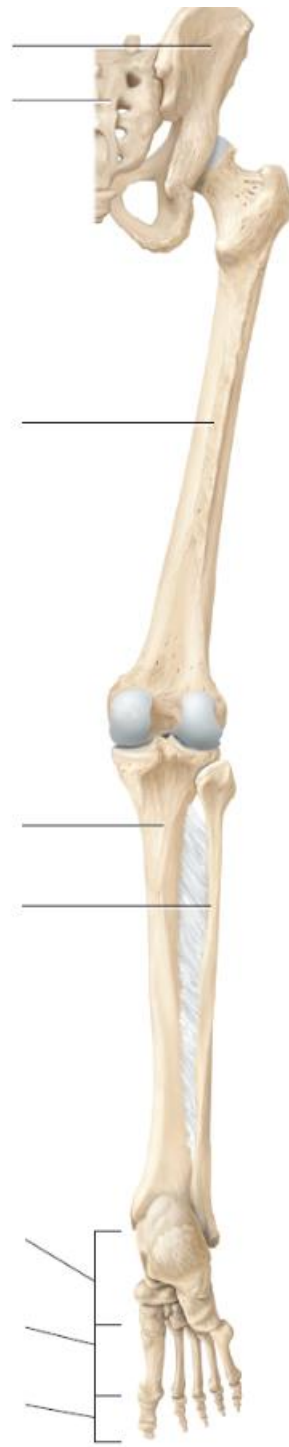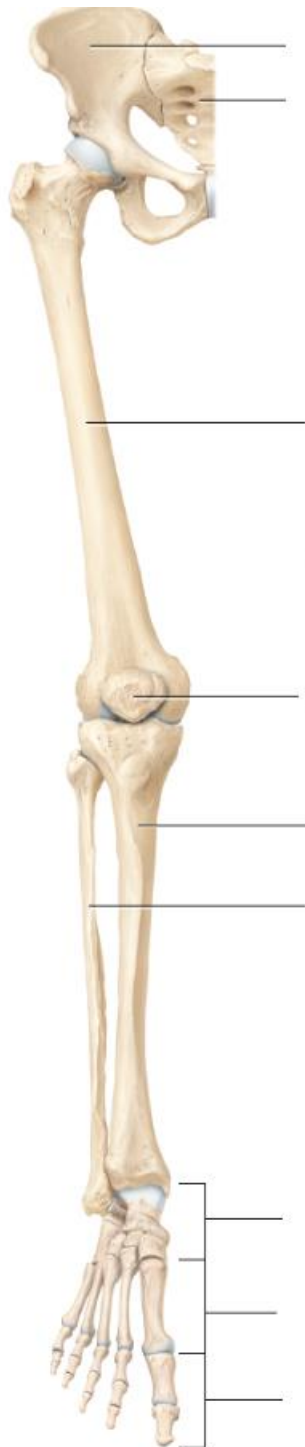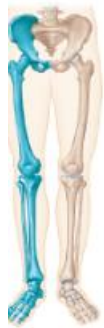Mão

Ossos carpais

- 1- Pisiforme
- 2- Piramidal
- 3- Semilunar
- 4- Escafoide
- 5- Hamato
- 6- Capitato
- 7- Trapezoide
- 8- Trapézio
- 9- Ossos metacarpais
- 10- Falange proximal
- 11- Falange média
- 12- Falange distal



SP2 - ROTEIRO PRÁTICO → MEMBRO INFERIOR



C. Vista anterior da parte livre do membro inferior

D. Vista posterior da parte livre do membro inferior

Ossos do quadril

Íleo

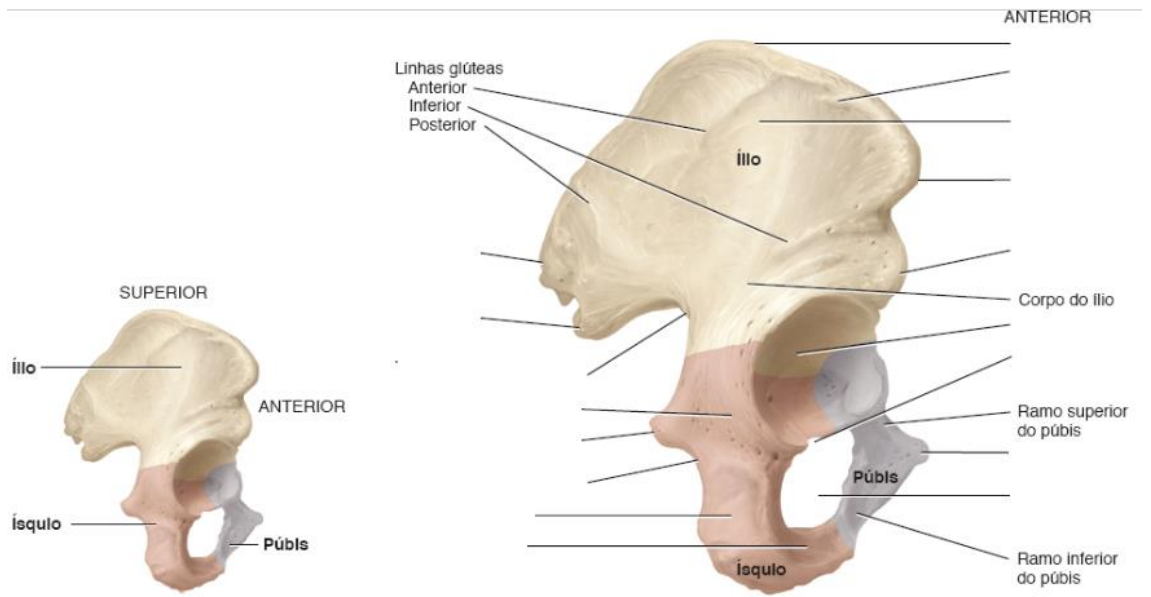
- 1- Fossa ilíaca (asa do íleo)
- 2- Linha arqueada
- 3- Crista ilíaca
- 4- Espinha ilíaca antero – superior
- 5- Espinha ilíaca antero – inferior
- 6- Espinha ilíaca pósterio – superior
- 7- Espinha ilíaca pósterio – inferior
- 8- Tuberosidade ilíaca
- 9- Face auricular

Ísquio

- 1- Corpo
- 2- Ramo
- 3- Túber isquiático
- 4- Espinha isquiática
- 5- Incisura isquiática menor
- 6- Incisura isquiática maior

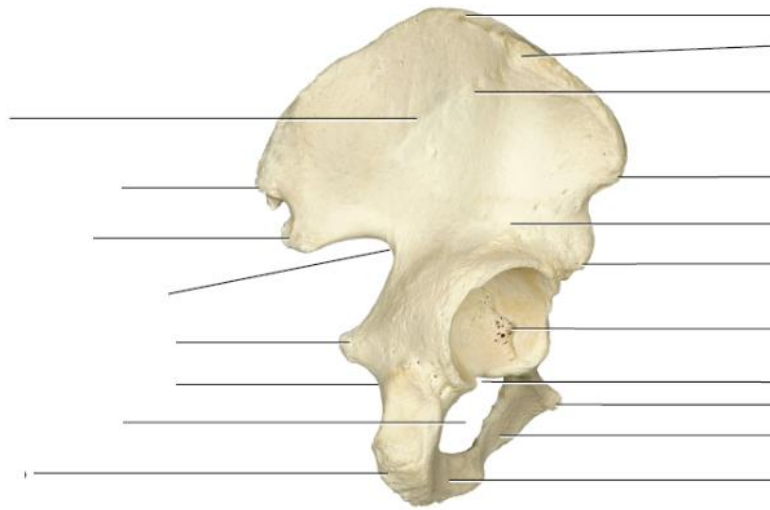
Púbis

- 1- Face sínfiseal
- 2- Tubérculo púbico
- 3- Linha pectínea do púbis
- 4- Eminência íleo-púbica



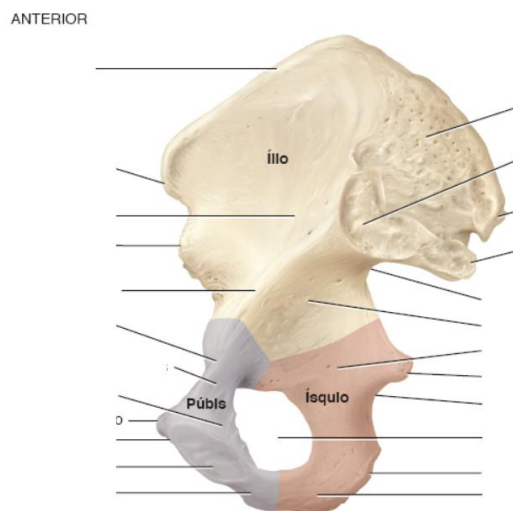
A. Vista lateral mostrando partes do osso do quadril

B. Vista lateral detalhada



Mark Nielsen

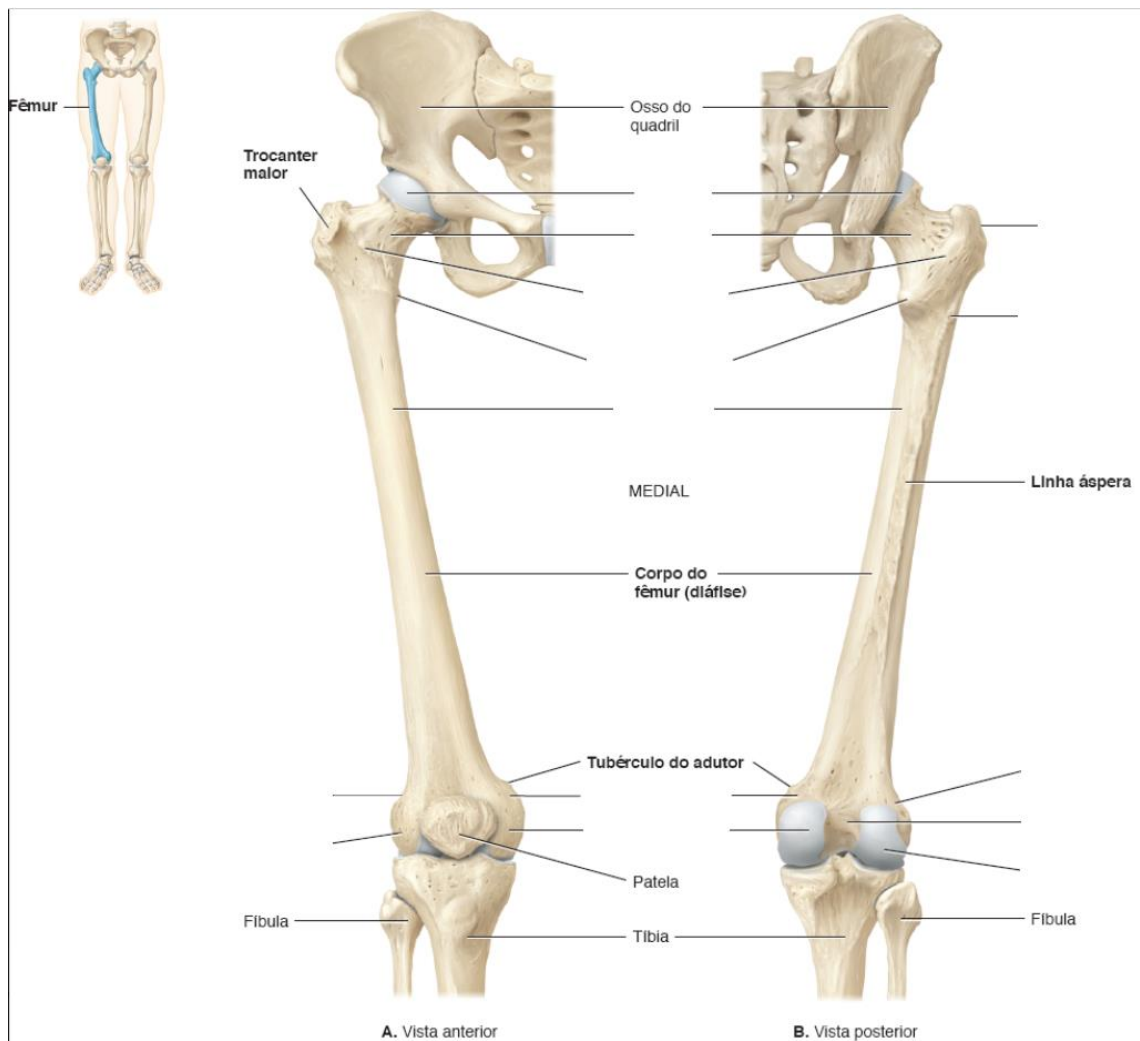
C. Vista lateral

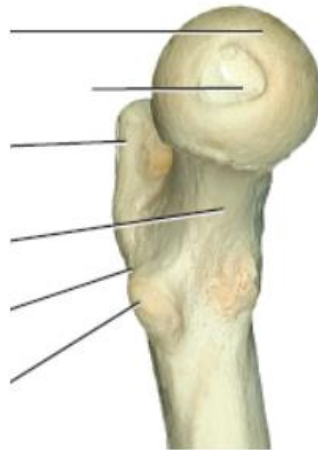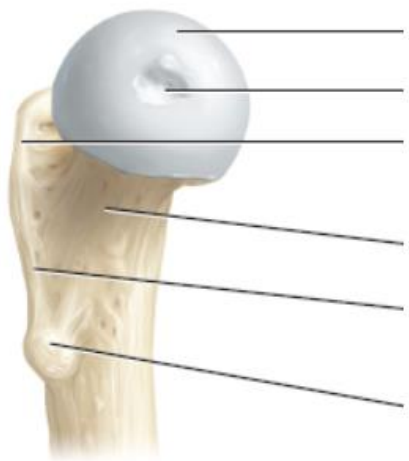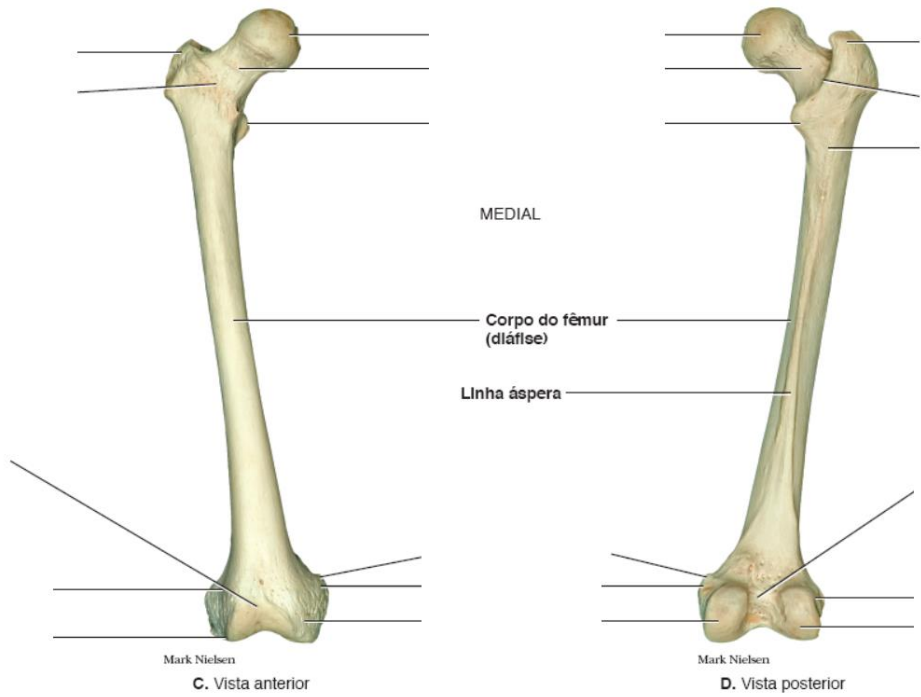


D. Vista medial detalhada

Fêmur

- 1- Cabeça do fêmur
- 2- Fóvea da cabeça do fêmur
- 3- Colo do fêmur
- 4- Trocanter maior
- 5- Trocanter menor
- 6- Crista intertrocantérica
- 7- Linha intertrocantérica
- 8- Tuberosidade glútea
- 9- Condilo medial
- 10- Epicôndilo medial
- 11- Condilo lateral
- 12- Epicôndilo lateral
- 13- Fossa intercondilar
- 14- Face poplíteia
- 15- Face patelar





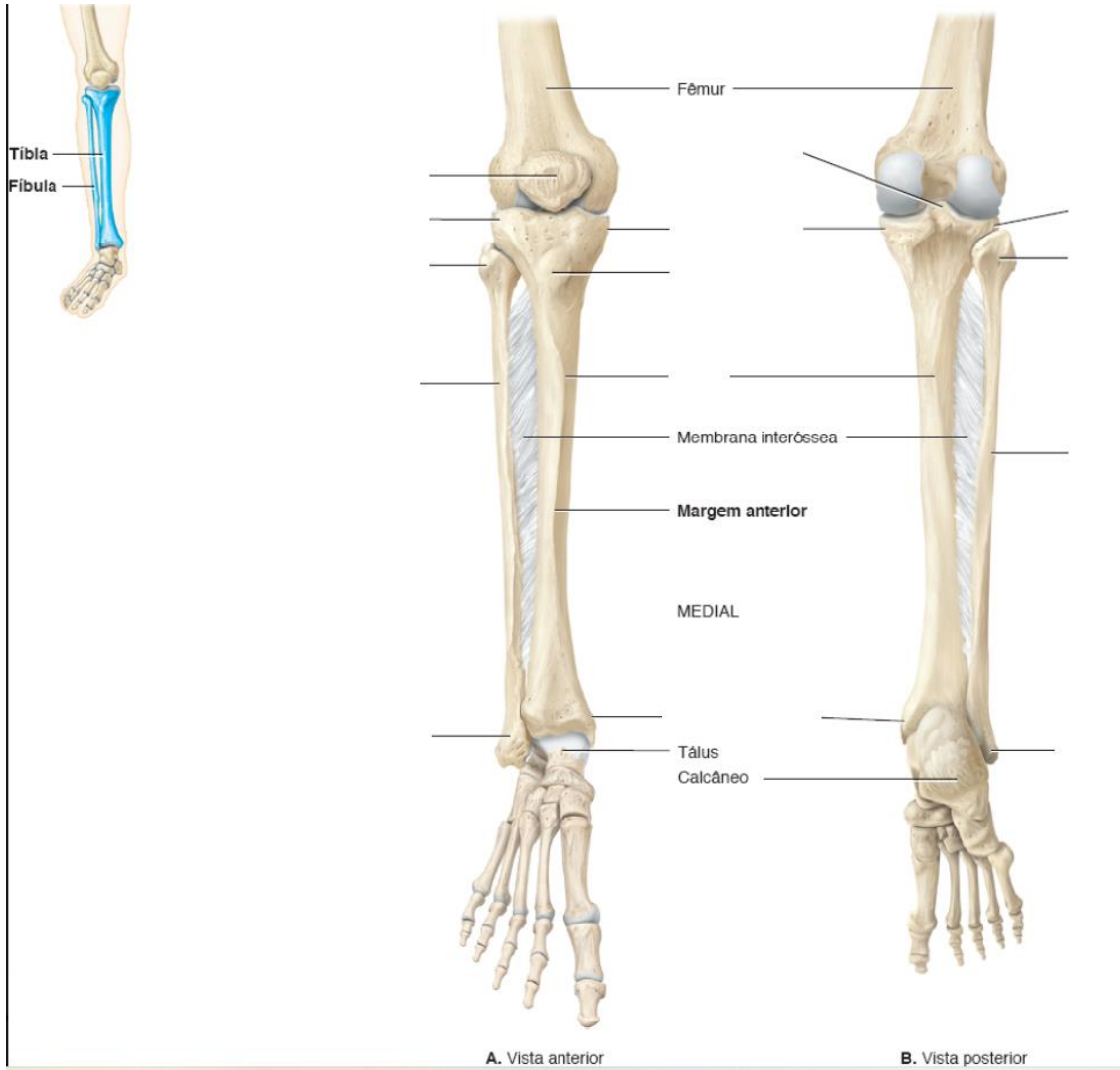
Mark Nielsen

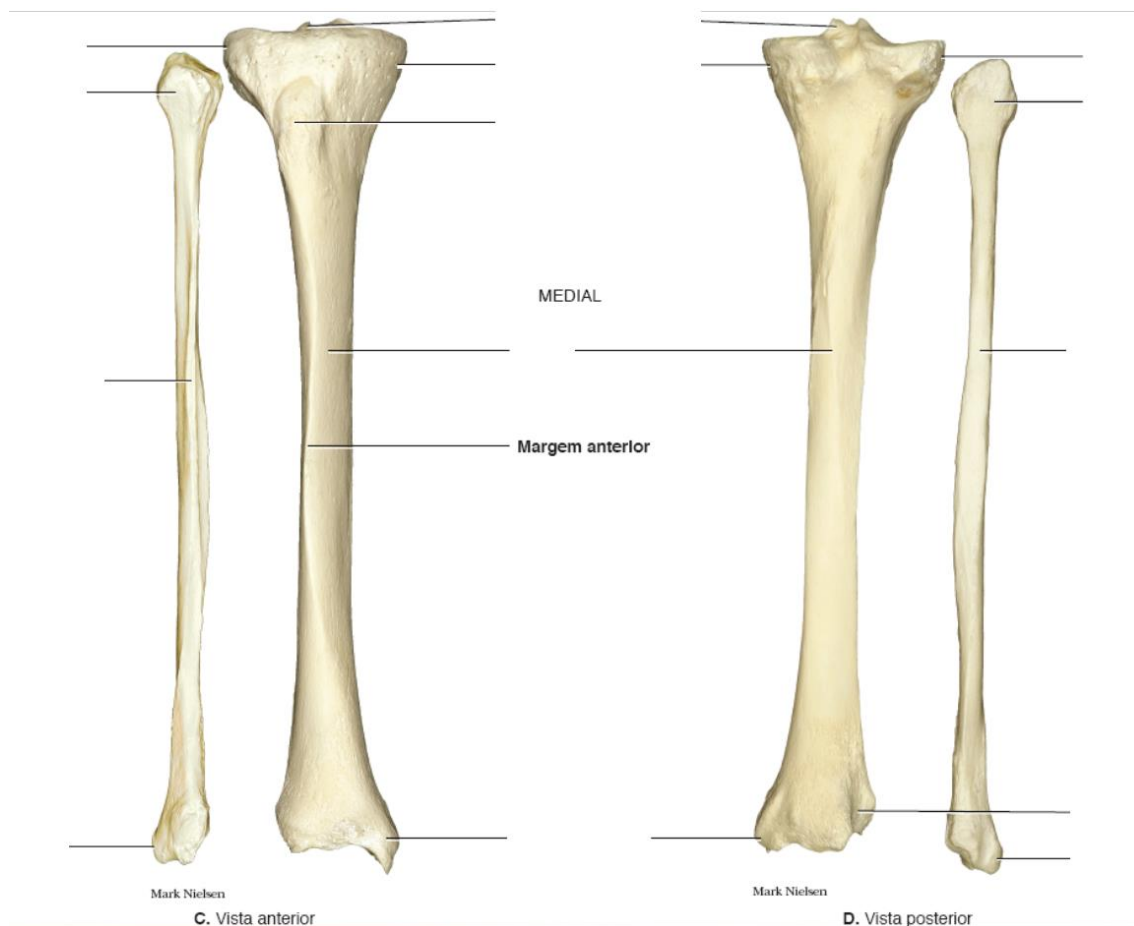
Tíbia

- 1- Condilo lateral
- 2- Condilo medial
- 3- Eminência intercondilar
- 4- Tuberosidade da tíbia
- 5- Maléolo medial

Fíbula

- 1- Cabeça da fíbula
- 2- Ápice da cabeça da fíbula
- 3- Colo da fíbula
- 4- Maléolo lateral

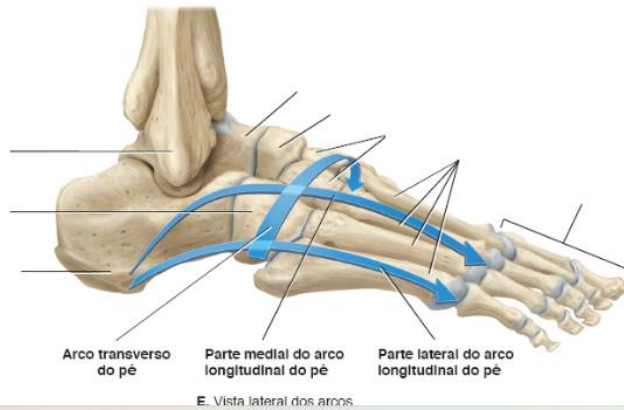
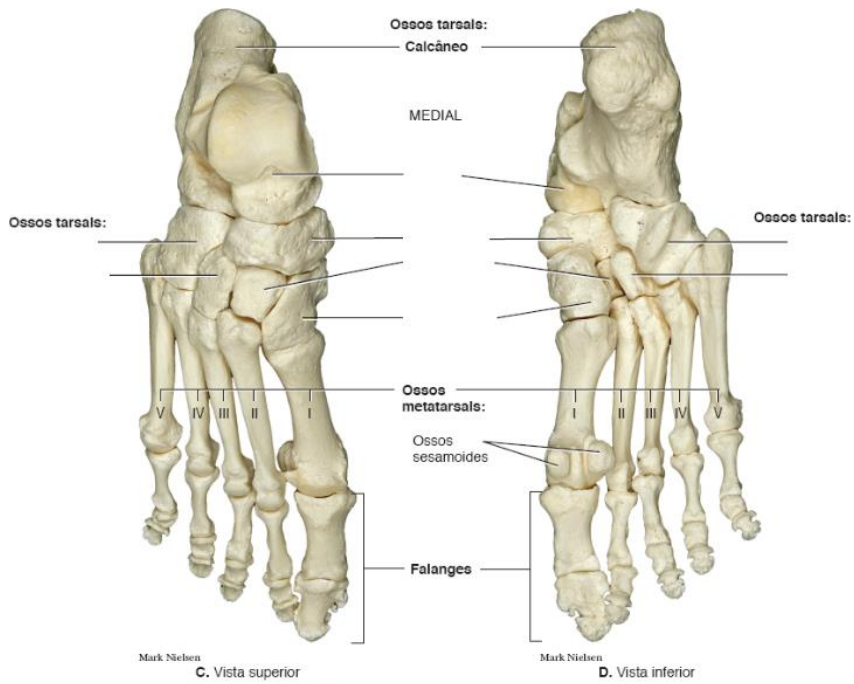
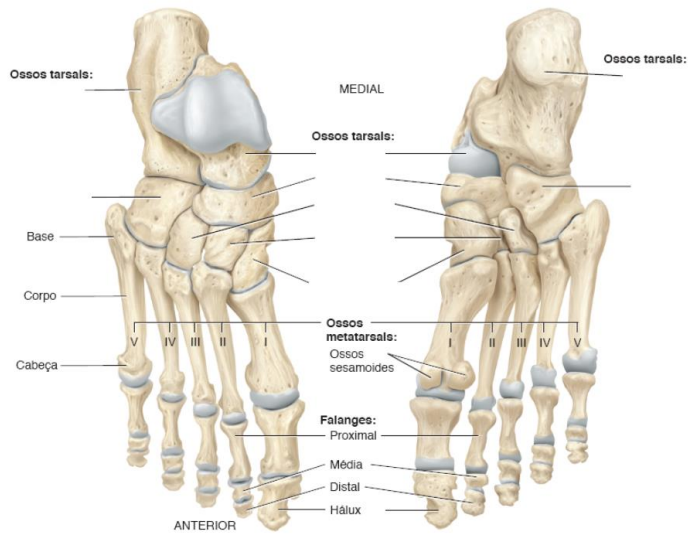
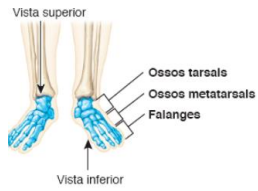



PÉ

OSSOS TARSAIS

- 1- Calcâneo
- 2- Tálus
- 3- Navicular
- 4- Cuboide
- 5- Cuneiforme medial
- 6- Cuneiforme intermediário
- 7- Cuneiforme lateral
- 8- Ossos metatarsais
- 9- Falange proximal
- 10- Falange média
- 11- Falange distal



ANATOMIA → ESQUELETO AXIAL

Sp3 - ROTEIRO PRÁTICO

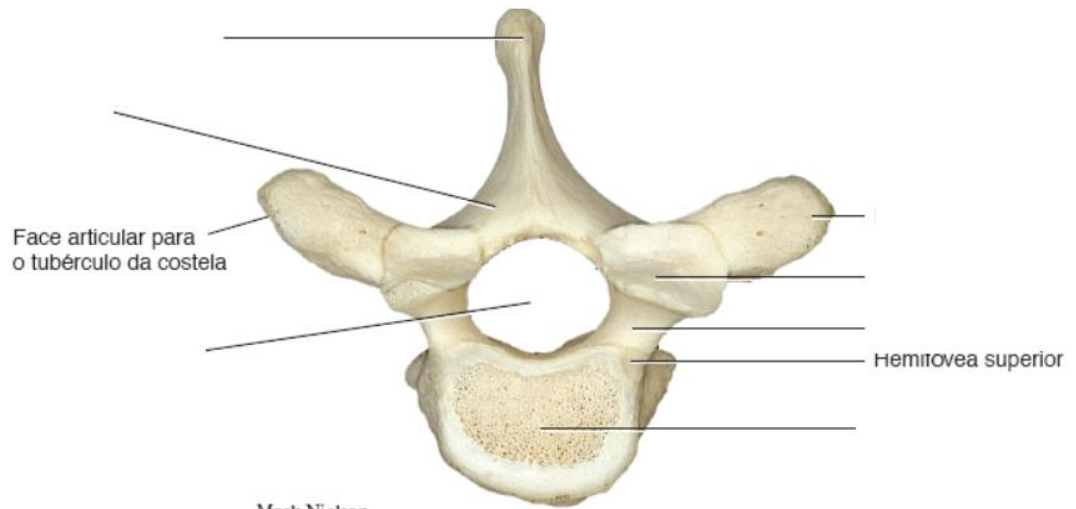
Coluna vertebral:

Elementos comuns:

- 1- Corpo vertebral
- 2- Lamina
- 3- Pedículo
- 4- Incisura vertebrais superior e inferior
- 5- Processo espinhoso
- 6- Processo transverso
- 7- Processo (face) articular superior e inferior

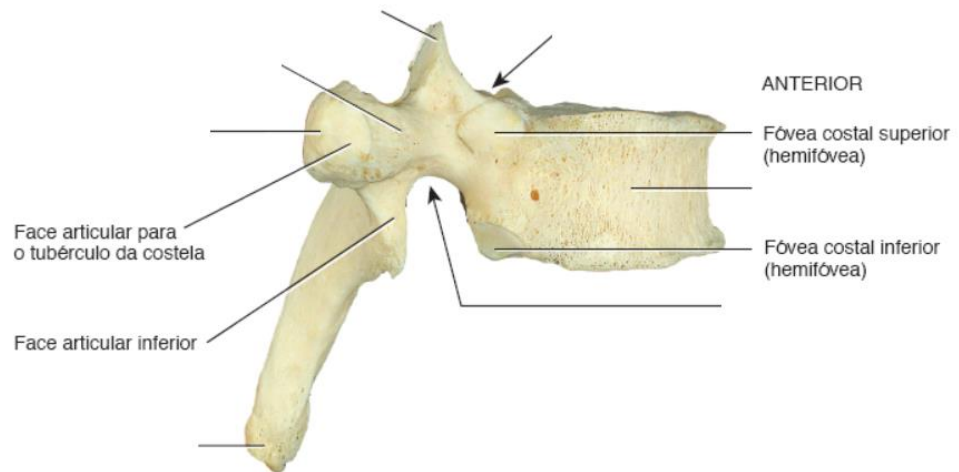
Forames:

- 1- Forames transversário
- 2- Forame intervertebral
- 3- Forame vertebral
- 4- Forames sacrais anteriores e posteriores



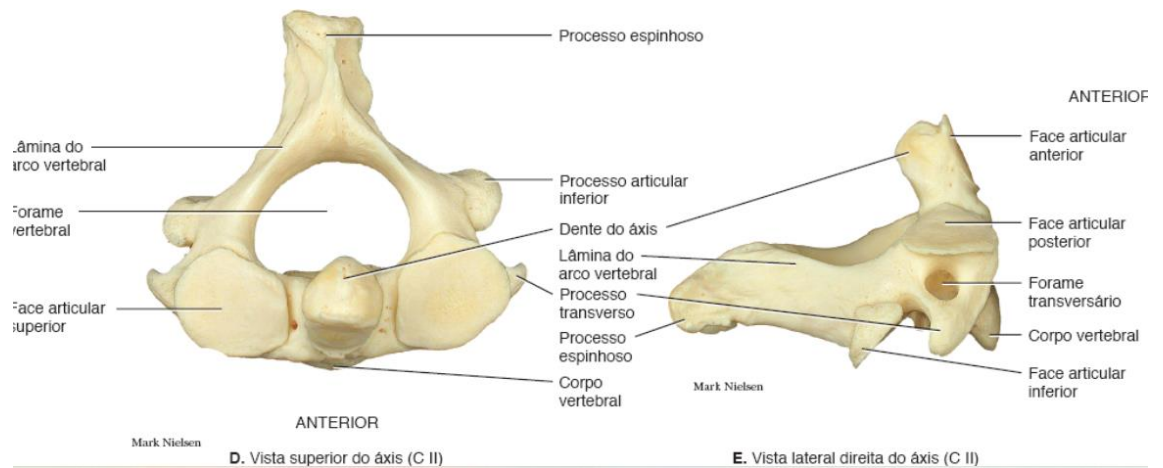
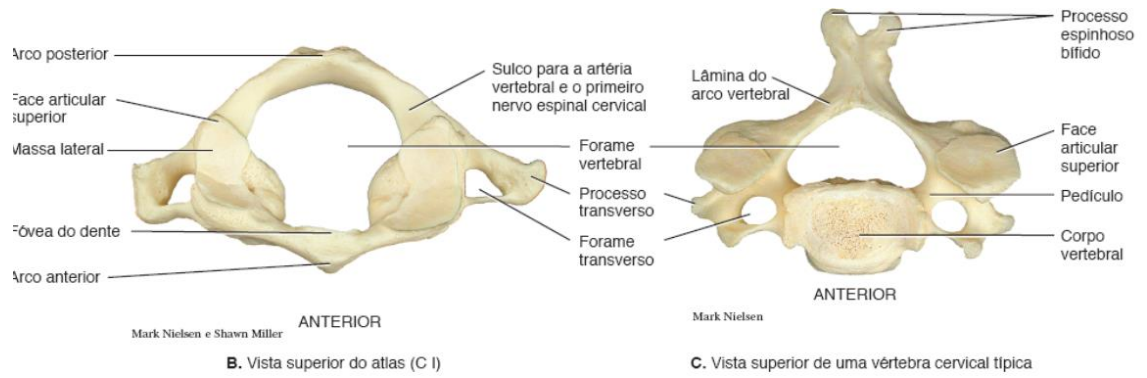
ANTERIOR

C. Vista superior



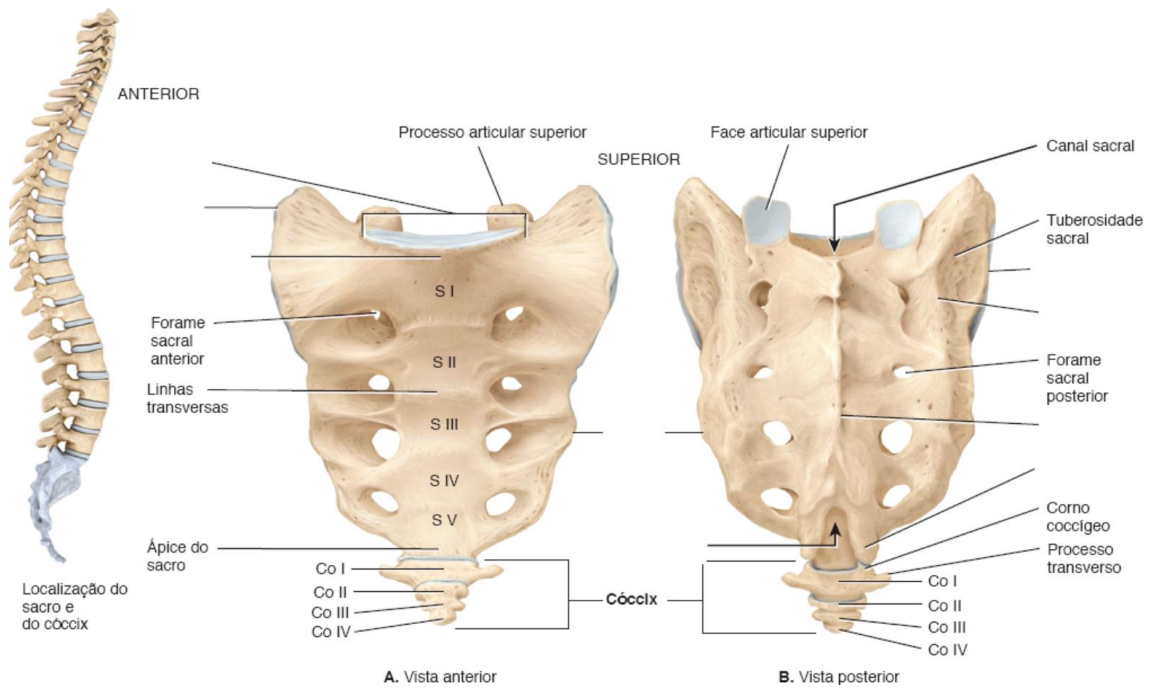
Vértebras cervicais

- 1- Atlas: massa lateral, arco anterior, tubérculo anterior, arco posterior, tubérculo posterior
- 2- Axis: dente



Sacro

- 1- Base
- 2- Promontório
- 3- Asa
- 4- Face auricular
- 5- Cristas sacrais (mediana, medial)
- 6- Corno
- 7- Hiato

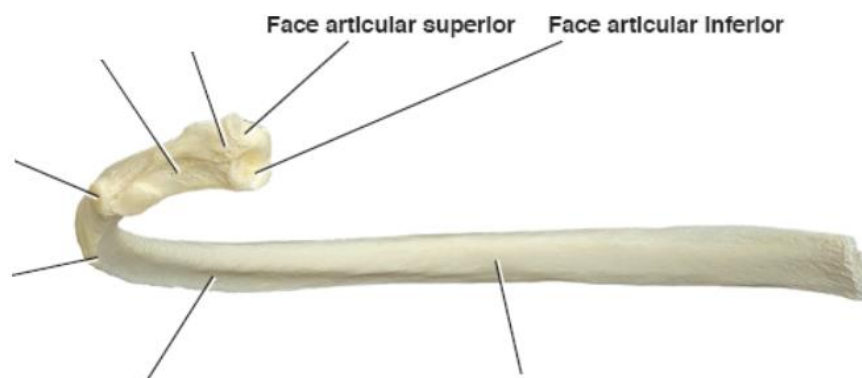


Costelas

Verdadeira

Flutuante

- 1- Cabeça da costela
- 2- Colo da costela
- 3- Corpo da costela
- 4- Tubérculo da costela
- 5- Ângulo da costela
- 6- Sulco da costela



Esterno:

- 1- Manúbrio do esterno
- 2- Ângulo do esterno
- 3- Corpo de esterno
- 4- Processo xifóide

